

МІНІСТЕРСТВО ОСВІТИ І НАУКИ УКРАЇНИ  
ХАРКІВСЬКИЙ НАЦІОНАЛЬНИЙ УНІВЕРСИТЕТ  
імені В. Н. КАЗАЗІНА

НАУКОВО-ВИРОБНИЧА МЕДИКО-БІОЛОГІЧНА  
КОРПОРАЦІЯ «ЛАЗЕР І ЗДОРОВ'Я»

Міжнародному року світла  
та світлових технологій  
присвячується

А. М. Коробов, В. А. Коробов, Т. О. Лісна

**ФОТОТЕРАПЕВТИЧНІ АПАРАТИ  
КОРОВОА А. – КОРОВОА В.  
СЕРІЇ «БАРВА»**

Харків – 2015

УДК 615.831:615.47

ББК 53.54

К 68

*Затверджено до друку рішенням Вченої ради  
Харківського національного університету імені В. Н. Каразіна  
(протокол № 8 від 29.08.2014 р.)*

**Рецензенти:**

**Л. Д. Тондій** — доктор медичних наук, професор кафедри фізіотерапії, курортології та медичної реабілітації Харківської медичної академії післядипломної освіти;

**С. В. Павлов** — доктор технічних наук, професор, проректор з наукової роботи, завідувач кафедри загальної фізики та фотоніки Вінницького національного університету.

**Коробов А. М.**

К 68

Фототерапевтичні апарати Коробова А. — Коробова В. серії «Барва»: науково-популярне видання / А. М. Коробов, В. А. Коробов, Т. О. Лісна. — Х. : 2015 — 176 с.

ISBN 978-966-285-172-4

Метою цієї книги є ознайомлення широкого кола читачів з самим універсальним, ефективним, найбезпечнішим і найдоступнішим джерелом здоров'я — світлом.

У книзі наведені фізичні характеристики світла, випромінюваного як природним джерелом — сонцем, так і різними штучними джерелами; розглянуті механізми дії світла на біологічні об'єкти, включаючи людину; наведені технічні характеристики фототерапевтичних апаратів Коробова А. — Коробова В. серії «Барва», а також методики застосування цих апаратів для лікування найбільш поширених захворювань людини.

Книга призначена для лікарів різних спеціальностей, але в першу чергу, для фізіотерапевтів, курортологів, реабілітологів, сімейних та сільських лікарів; середніх медичних працівників, а також для всіх бажаних або вимушених проводити лікування, профілактику або реабілітацію в домашніх умовах під спостереженням лікаря.

**УДК 615.831:615.47**

**ББК 53.54**

ISBN 978-966-285-172-4

© Коробов А. М., Коробов В. А., Лісна Т. О., 2015

© Харківський національний університет

імені В. Н. Каразіна, 2015

© Корпорація «Лазер і Здоров'я», 2015

## ЗМІСТ

<b>ВСТУП</b> .....	5
<b>РОЗДІЛ 1. Світло – електромагнітне випромінювання оптичного діапазону спектра</b> .....	<b>10</b>
1.1. Фізичні характеристики електромагнітного випромінювання оптичного діапазону спектра.....	10
1.2. Фізичні характеристики природного джерела світла – Сонця.....	13
1.3. Фізичні характеристики штучних джерел світла.....	18
1.4. Дія електромагнітного випромінювання оптичного діапазону спектра на біологічні об'єкти.....	23
<b>РОЗДІЛ 2. Фототерапевтичні апарати серії «Барва» для індивідуального користування</b> .....	<b>33</b>
2.1. Вимоги до апаратів фототерапії індивідуального користування.....	33
2.2. Технічні характеристики та призначення фототерапевтичних апаратів.....	34
2.2.1. Фотонно-магнітні та магнітні матриці Коробова А. – Коробова В. «Барва-Флекс/ФМ».....	35
2.2.2. Фотонний масажер Коробова «Барва-ФМК/ПХ».....	44
2.2.3. Фотонний зонд Коробова А. – Коробова В. «Барва-ГПУ».....	53
<b>РОЗДІЛ 3. Методики застосування фотонних апаратів серії «Барва» для лікування і профілактики найпоширеніших захворювань людини</b> .....	<b>56</b>
3.1. Захворювання органів дихання.....	56
3.2. Захворювання ЛОР-органів.....	67
3.3. Вірусні захворювання органів дихання.....	76
3.4. Захворювання шлунково-кишкового тракту.....	81
3.5. Захворювання серцево-судинної системи.....	94
3.6. Неврологічні захворювання.....	108
3.7. Захворювання опорно-рухового апарату.....	117
3.8. Травми.....	125
3.9. Урологічні захворювання.....	134
3.10. Гінекологічні захворювання.....	141
<b>СПИСОК ЛІТЕРАТУРИ</b> .....	<b>147</b>

---

## СПИСОК СКОРОЧЕНЬ

АТФ – аденозинтрифосфат  
ГПУ – гінекологія, проктологія, урологія  
ДНК – дезоксирибонуклеїнова кислота  
ЖІЧ – жовтий + інфрачервоний  
ЗІЧ – зелений + інфрачервоний  
ІХС – ішемічна хвороба серця  
КІЧ – червоний + інфрачервоний  
ГРВІ – гостра респіраторна вірусна інфекція  
ПОЛ – перекисне окислення ліпідів  
ПХ – поліхромний  
РНК – рибонуклеїнова кислота  
СІЧ – синій + інфрачервоний  
СОД – супероксиддисмутаза  
ШОЕ – швидкість осідання еритроцитів  
ФМК – фотонний масажер Коробова  
ЦНС – центральна нервова система  
ЕКГ – електрокардіограма  
ЕЕГ – електроенцефалограма

---

*Старовинні способи лікування, джерелом  
для яких, ймовірно, є народна  
медицина давніх часів і Середньовіччя,  
з плином часу забуваються,  
але потім знову з'являються на світ  
вже в новому і покращеному вигляді,  
грунтуючись на цей раз не на даних  
емпірики, а на природничо-наукових  
дослідженнях.*

**Вальдемар Бі**

## **ВСТУП**

У вступі до книги Вальдемара Бі «Застосування світла в медицині», яку опубліковано в 1906 р. [31], автор пише: «... майже з того часу, як взагалі існує природознавство і медицина, стало ясно, що така могутня сила природи, як світло, таке необхідне для життя вищих рослин, повинне також відігравати велику роль у життєдіяльності людини. Це усвідомлювали вже в давнину, більш того, благотворний вплив світла на діяльність організму знайшов своє підтвердження у тому, що сонячні ванни призначалися не тільки для збереження здоров'я, але також для лікування хвороб».

Перша згадка про усвідомлене використання сонячних променів відноситься до часів правління в Єгипті фараона Аменхотепа IV (імовірно з 1375 по 1358 до н.е.). Він будував вежі, присвячені Богу Сонця, у яких був відсутній дах, і сонячне світло вільно проникало у внутрішній простір. У цих вежах фараон, його дружина Нефертіті та їх діти щодня приймали сонячні ванни.

Традиції використання лікувальних властивостей сонячного світла зберігалися в Єгипті протягом багатьох століть. Письмові вказівки про це можна знайти ще у Геродота (484 — 425 рр. до н.е.).

Першим лікарем, який рекомендував застосування з лікувальною метою сонячних ванн, був Гіппократ (460-377 рр. до н.е.). У своїх «Афоризмах» він пише про вплив сонця на здоров'я людей, виходячи з розташування міст по відношенню до вітрів і сходу сонця, а також вказує на «благотворну та знеболюючу дію сонячного тепла на рани будь-якого роду, особливо відкриті переломи» [40].

У Стародавній Греції та в Стародавньому Римі сонячні ванни широко використовувалися як повсякденний оздоровчий захід. Здорові люди в ті часи часто піддавали своє тіло дії сонячних променів. У народі полюбилися займатися оголеними на свіжому повітрі гімнастичними іграми та виконувати різноманітні вправи. Потреба в сонячному світлі для організму і віра в цілющу дію світла у стародавніх римлян знайшли своє вираження у так званих, «соляріях». Солярії влаштовувалися як особливі майданчики в термах (суспільних лазнях) і на дахах окремих будинків. Тут люди гуляли зовсім голими та лежали на подушках під сонячним промінням.

У творах видатного таджицького лікаря Ібн-Сіні (Авіценна) вказується, що при вмілому використанні сонячних ванн поліпшується обмін речовин, у результаті чого краще росте і розвивається організм. Людина стає бадьорою, міцною, більш захищеною від хвороб, ніж ті, хто тривалий час не піддається дії сонячних променів [2].

«Коли загинула культура древніх часів і лікувально-наукові пізнання були забуті, вживання сонячних ванн також припинилося. З тих пір, аж до теперішнього часу, нічого не було відомо про вплив світла на людський і тваринний організм. Тільки завдяки експериментальним дослідженням останнього часу знов було порушене це питання» — так охарактеризував Вальдемар Бі [31] відношення медичної науки кінця XIX століття до світлолікування. Автор пов'язує припинення вживання сонячних ванн із загибеллю культури стародавніх часів і забуттям лікувально-наукових пізнань.

Крім того, у середньовіччя з поширенням християнства кожен вигляд догляду за тілом і появу в оголеному вигляді почали вважати гріхом, і це у значній мірі вплинуло на те, що про лікувальну дію сонячного світла поступово забули.

Але це, мабуть, тільки другорядні причини. Головною ж причиною, на наш погляд, є те, що з розвитком капіталізму різко зріс темп життя, який вимагав і більш динамічних методів лікування хвороб. Тому очікування прихильності природного світила — Сонця загальмувало розвиток світлолікування, а хіміотерапія практично протягом усього XX століття безроздільно запанувала в медицині. І тільки в ті моменти, коли завдяки технічному прогресу народжувалися нові штучні джерела світла, спостерігалися і сплески активності світлолікування.

Перший такий сплеск відбувся у кінці XIX століття після появи придатних для практичних цілей електросвітлових ламп розжарювання, запропонованих Лодигінім у 1873 р. і Едісоном у 1879 р. Американський лікар Kellogg у 1894 році сконструював електросвітлову шафу, в якій використовувалися лампи розжарювання, і застосував її на практиці з відмінним результатом.

З цього часу лікування електролампами швидко і міцно увійшло до арсеналу терапевтичних заходів лікаря. З'являється ряд апаратів, що дозволяють застосувати електролампи місцево: Макавеев (1900 р.) – protaspeculum для опромінення шийки матки і піхви; Kehrer (1901 р.) – місцева ванна для тулуба у формі напівциліндра; Мінін (1901 р.) – синя лампа з параболічним рефлектором, багато десятиліть вірою і правдою служила людям; Curudtulo (1902 р.) – прилад для опромінення піхви і шийки матки; Kattenbracker (1903 р.) – світлові bidet; Brüning – світловий ящик для лікування різних захворювань області голови [273].

І, звичайно ж, вершиною технічних і медичних досягнень у галузі світлолікування того часу стали роботи датського фізіотерапевта Нільса Фінзена – «Про лікування віспи» (1894), «Про застосування концентрованих хімічних світлових променів у медицині» (1896), монографії «Фототерапія» (1899), «Світлолікування» (1901) та інші.

Великий успіх лікування хворих на туберкульоз шкіри, які приїжджали до Фінзена з різних країн Європи, призвів до відкриття у 1896 р. у Копенгагені Інституту світлолікування. У цьому закладі для лікування хворих Фінзен використовував не тільки сонячне світло, але і випромінювання розроблених ним електродугових ламп, які давали можливість отримувати інтенсивне ультрафіолетове випромінювання [181].

У 1903 році за великий внесок у науку про світло, про біологічну дію і лікувальне застосування концентрованих пучків світла Фінзен отримав Нобелівську премію.

Розвиваючись далі в тіні хіміотерапії, світлолікування у різні роки в тій чи іншій мірі проявляло себе, не претендуючи на якусь помітну роль у медицині.

Створення лазерів – унікальних джерел принципово нового, стимульованого випромінювання оптичного діапазону – призвело до революційних перетворень практично у всіх сферах людської діяльності. Звичайно, не залишилися без «лазерної уваги» наука взагалі і такі її сфери, як біологія та медицина.

У короткий термін відбулося потужне впровадження лазерних технологій в лікувальну, профілактичну та діагностичну медицину. Основні зусилля спочатку сконцентрувалися на розвитку лазерної хірургії. Лазерні технології зробили буквально революцію у всіх напрямках хірургії, перетворивши в низці випадків найтяжкі операції в малоінвазивні, органозберігаючі процедури, що виконуються найчастіше амбулаторно [135, 159, 160, 203].

Відчутно поповнився арсенал онкологів із впровадженням фотодинамічної терапії злоякісних пухлин. І знову мова йде про метод, що забез-

печує найвищу селекцію онкоклітин і найбільш незначну травматизацію хворого в порівнянні з іншими методами лікування [27, 77, 208, 225, 226, 227, 255].

Величезні перспективи використання лазерів у діагностиці захворювань, в тому числі і в діагностиці передумов захворювання [4, 135, 202, 207, 269].

І, нарешті, лазери роблять спочатку боязкий, але сьогодні незаперечно грандіозний прорив у світлотерапії, яку починають називати низькоінтенсивною або непошкоджуючою лазерною терапією [1, 13, 28, 164, 165]. Майже чотири десятки років тисячі вчених, лікарів, інженерів у багатьох країнах світу, а в основному, в Росії, Україні, Білорусії, вивчаючи, спостерігаючи не завжди зрозумілі, але завжди дивовижні результати лазерної терапії, змогли переконати весь світ вкотре повернутися обличчям до світлолікування.

Практичні результати і фундаментальні дослідження не могли залишитися непоміченими. Десятки фірм починають розробляти і виробляти апарати для низькоінтенсивної лазерної терапії [62, 154, 155, 163]. Апарати рясніють різноманітністю свого зовнішнього вигляду, можливостями керування, параметрами випромінювання (потужність, режим роботи і т.д.). У переважній більшості перших апаратів у якості джерела світла використовувався гелій-неоновий лазер, що робило їх досить громіздкими, не завжди зручними в експлуатації та дорогими.

Тому, як тільки на арені технічного прогресу з'явилися напівпровідникові лазери, розробники медичної апаратури, природно, тут же взяли їх на озброєння.

Компактність, висока надійність, мале енергоспоживання, простота управління параметрами випромінювання забезпечили напівпровідниковим лазером безперечне лідерство в рейтингу популярності у лазерній медицині.

Слово «лазер» стало настільки зачаровувати, що не лише практикуючі лікарі, але й біологи, які займаються фундаментальними дослідженнями дії лазерного випромінювання на біологічні об'єкти, майже в один голос почали приписувати позитивні результати лазерної терапії високій монохроматичності та когерентності випромінювання гелій-неонових лазерів [79, 112]. Однак дослідження показали, що з проникненням вглиб біологічної тканини (шкіра, орган, кров), когерентність лазерного випромінювання повністю зникає вже на глибині 200–300 мкм, і в тканинах поширюється некогерентне випромінювання [218].

За інерцією про високу монохроматичність і когерентність, як про параметри, що визначають ефективність лікування, продовжували гово-



рити і у випадку використання для терапії напівпровідникових лазерів, хоча вважати їх випромінювання монохроматичним і когерентним можна з величезною мірою умовності. Крім того, ширина спектра поглинання будь-якого фоторецептора (специфічного або неспецифічного) більша за ширину спектра випромінювання напівпровідникового лазера.

Отже, позитивні ефекти низькоінтенсивного лазерного випромінювання, що відзначаються при лазерній терапії різних захворювань, обумовлені не якимись особливими властивостями лазерного впливу, а подібні дії звичайного немонохроматичного, некогерентного і неполяризованого світла певного спектрального діапазону випромінювання та відповідної потужності або енергії випромінювання [36, 95, 143].

І поки біологи і лікарі заглибилися у вивчення впливу ступеня монохроматичності та когерентності лазерного випромінювання на біологічні об'єкти, технічний прогрес підніс черговий подарунок. У надрах нанотехнологій народилися принципово нові штучні джерела світла — над'яскраві світлодіоди. Не поступаючись за компактністю і потужністю випромінювання напівпровідниковим лазерам, світлодіоди втілили в собі таємну мрію розробників апаратури для світлолікування. Простота, надійність і довговічність, висока інтенсивність світіння у заданому куті, можливість вибору джерела випромінювання у будь-якій ділянці видимого та ближнього інфрачервоного діапазонів спектра, безпека для пацієнта і лікаря — основні переваги над'яскравих світлодіодів.

Світлодіоди виявилися прекрасним варіантом для створення фототерапевтичних апаратів. Тим більше, що можливості варіювання спектра випромінювання у такому широкому діапазоні відкривали привабливі перспективи для принципово нового підходу до кольоротерапії, яка є, на наш погляд, вищою формою, вершиною фототерапії.

Висока ефективність, відсутність негативних побічних ефектів і протипоказань у поєднанні з високою економічністю і малою вартістю роблять фототерапію прекрасним помічником у лікуванні та профілактиці більшості захворювань людини, а в ряді випадків навіть основним методом лікування.

Таким чином, результати теоретичних досліджень і практичних спостережень дозволили приступити до створення сучасних апаратів для фототерапії, що представляють собою компактні, зручні в експлуатації пристрої, які можуть бути використані для профілактики і лікування широкого спектра захворювань як в умовах медичного закладу, в кабінетах сімейного лікаря або в сільських фельдшерсько-акушерських пунктах, так і самостійно пацієнтами в домашніх умовах [122].

---

## РОЗДІЛ 1

### СВІТЛО – ЕЛЕКТРОМАГНІТНЕ ВИПРОМІНЮВАННЯ ОПТИЧНОГО ДІАПАЗОНУ СПЕКТРА

У фізичному енциклопедичному словнику [253] зазначається, що світло у вузькому сенсі це теж саме, що і видиме випромінювання, тобто електромагнітні хвилі в інтервалі частот, які сприймаються людським оком ( $7,5 \cdot 10^{14}$  -  $4,3 \cdot 10^{14}$  Гц, що відповідає довжинам хвиль у вакуумі від 400 до 760 нм).

Світло в широкому сенсі – синонім оптичного випромінювання. Оптичне випромінювання – це електромагнітні хвилі, довжини яких знаходяться у діапазоні від одиниць нм до десятих часток мм (діапазон частот  $3 \cdot 10^{11}$  -  $3 \cdot 10^{17}$  Гц).

#### 1.1. Фізичні характеристики електромагнітного випромінювання оптичного діапазону спектра

До оптичного випромінювання, крім видимого випромінювання, яке сприймається людським оком, відносяться інфрачервоне і ультрафіолетове випромінювання.

У діапазоні довжин хвиль від 400000 нм до 760 нм розташоване інфрачервоне випромінювання, яке ділиться на 2 області:

- далека інфрачервона область або область довгохвильового інфрачервоного випромінювання із довжинами хвиль від 400000 нм до 1500 нм (випромінювання, що поглинається верхніми шарами шкіри людини);

- ближня інфрачервона область або область короткохвильового інфрачервоного випромінювання із довжинами хвиль від 1500 нм до 760 нм (випромінювання, яке глибоко проникає у тканину людини і найбільш часто використовується у медичній практиці).

Видимим називається випромінювання, що викликає специфічне подразнення органу зору. Видиме випромінювання має довжини хвиль в межах від 760 нм до 400 нм. У цьому діапазоні випромінювання з різною

довжиною хвилі, діючи на сітківку ока, викликає різні колірні відчуття і на підставі цього виділяють наступні діапазони випромінювання:

- 700 – 630 нм – червоний;
- 630 – 600 нм – помаранчевий;
- 600 – 570 нм – жовтий;
- 550 – 520 нм – зелений;
- 510 – 480 нм – блакитний;
- 470 – 440 нм – синій;
- 430 – 400 нм – фіолетовий.

Шкіра людини поглинає видиме випромінювання у залежності від властивостей самої шкіри і від фізичних властивостей (довжини хвилі) видимого випромінювання. Випромінювання червоного діапазону проникає на глибину 2,5 см у кількості до 20%, у той час як випромінювання синього і фіолетового діапазонів практично не проникає глибше шкірного покриву.

Випромінювання з довжиною хвилі коротше 400 нм так само, як і інфрачервоне випромінювання, невидиме. Це ультрафіолетове випромінювання. Спектр ультрафіолетового випромінювання поділяють на 3 області.

Область А з довжинами хвиль від 400 нм до 320 нм – довгохвильове ультрафіолетове випромінювання (ДУФ) – має слабку біологічну дію, викликає флуоресценцію органічних речовин.

Область В з довжинами хвиль від 320 нм до 275 нм – середньохвильове ультрафіолетове випромінювання (СУФ) – прискорює регенеративні процеси, епітелізацію, утворення пігменту; надає антирахітичну дію.

Область С з довжинами хвиль від 275 нм – до 180 нм – короткохвильове ультрафіолетове випромінювання (КУФ) – викликає характерні зміни структури білків і ліпідів та надає найбільш виражену бактерицидну дію.

Саме в оптичному діапазоні спектра починають чітко виявлятися одночасно і хвильові, і корпускулярні властивості електромагнітного випромінювання. Хвильові властивості оптичного випромінювання спостерігаються переважно в явищах, пов'язаних з його поширенням (віддзеркалення, заломлення, інтерференція, дифракція, поляризація), а корпускулярні – при взаємодії світла з речовиною.

Основними характеристиками хвильових властивостей світла є частоти коливань і пов'язані з ними довжини хвиль у вакуумі. Між довжиною хвилі і величиною енергії кванта існує зворотна залежність: чим коротша довжина хвилі світла, тим більша енергія її кванта (табл. 1.1).

Таблиця 1.1.

**Довжини хвиль випромінювання і величини енергій квантів світла**

Довжина хвилі, нм	Вид випромінювання	Енергія кванта, еВ	Енергія кванта, ккал/моль
1000	Короткохвильове інфрачервоне випромінювання	1,24	28,6
760	Довгохвильова межа видимого світла	1,63	37,6
700	Червоне випромінювання	1,77	40,8
580	Жовте випромінювання	2,14	49,3
530	Зелене випромінювання	2,34	53,9
420	Фіолетове випромінювання	2,95	68,1
400	Короткохвильова межа видимого світла	3,1	71,5
300	Ультрафіолетове випромінювання	4,13	95,3
200	Короткохвильове ультрафіолетове випромінювання	6,2	142,9

Оптичне випромінювання класифікують за різними ознаками.

**За особливостями випускання світла атомами і молекулами:**

— теплове випромінювання — електромагнітне випромінювання, яке випускається речовиною і виникає за рахунок внутрішньої енергії; теплове випромінювання має суцільний спектр, положення максимуму якого залежить від температури речовини — з її підвищенням зростає загальна енергія теплового випромінювання, що випускається, а максимум переміщується в область малих довжин хвиль;

— люмінесцентне випромінювання — електромагнітне випромінювання, що випускається атомами або молекулами при переході зі збудженого електронного стану в основний. При цьому збудження здійснюється зовнішнім джерелом енергії (світло, іонізуюча радіація, електричне поле, механічна дія, хімічна реакція). На відміну від теплового випромінювання люмінесценція однорідних атомів або молекул має вузьку спектральну смугу, положення якої практично не змінюється зі зміною внутрішньої енергії атомів або молекул.

**За ступенем однорідності спектрального складу:**

— монохроматичне випромінювання — випромінювання, у якому довжини хвиль, із яких воно складається, розрізняються не більше, ніж на десяті частки нанометра;

— немонохроматичне або складне випромінювання — випромінювання, що складається з хвиль різної довжини.

**За впорядкованістю орієнтації електричних і магнітних векторів:**

- природне (неполяризоване);
- поляризоване лінійно;
- поляризоване по колу;
- поляризоване еліптично.

**За спрямованістю потоку випромінювання:**

- спрямоване;
- дифузне;
- змішане.

**За ступенем когерентності:**

— когерентне випромінювання — суворо впорядковане протікання у часі кількох коливальних або хвильових процесів однієї частоти і поляризації. Когерентні хвилі мають постійну різницю фаз коливань і при накладенні у просторі дають явище інтерференції;

— некогерентне випромінювання — невпорядковане протікання у часі кількох коливальних процесів.

**За природою походження:**

- природні джерела;
- штучні джерела світла.

Падаючий на поверхню якого-небудь тіла потік оптичного випромінювання частково відбивається, частково проходить через тіло і частково поглинається у ньому. Поглинена частина енергії оптичного випромінювання перетворюється, головним чином, в теплоту, підвищуючи температуру тіла. Однак можливі й інші види перетворення енергії оптичного випромінювання — фотоелектричний ефект, фотолюмінесценція, фотохімічні перетворення.

## **1.2. Фізичні характеристики випромінювання природного джерела світла – Сонця**

Сонце є найпотужнішим джерелом природного оптичного випромінювання, що забезпечує існування життя на Землі. Випромінювання сонця, що досягає земної поверхні, абсолютно необхідне для нормальної життєдіяльності організму людини.

Сонячне світло включає випромінювання з різними фізичними характеристиками, а в зв'язку з цим і з різною їх фізіологічною дією. Причому, ці характеристики під впливом різноманітних причин безперервно змі-

нюються від сходу до заходу сонця. За багатством і розмаїттям дії випромінювання сонця на земну поверхню з ним не може навіть приблизно зрівнятися жодне із штучних джерел світла.

Спектр сонячного випромінювання оптичного діапазону складається з інфрачервоного, видимого та ультрафіолетового випромінювань. Межами спектра сонячного випромінювання біля поверхні землі є довжини хвиль від 290 нм до 2,6 мкм і більше.

При проходженні через атмосферу сонячне випромінювання зазнає ряд змін (поглинання, відбиття, розсіювання) і тому доходить до поверхні землі у вигляді прямого і розсіяного випромінювання.

Шари атмосфери найкраще пропускають інфрачервоне випромінювання і посилено поглинають ультрафіолетове. З сонячного потоку до земної поверхні доходить 59% інфрачервоного, 40% видимого випромінювання і всього лише 1% ультрафіолетового. Ультрафіолетове випромінювання сонця з довжиною хвилі коротше 290 нм взагалі не доходить до поверхні землі, так як воно поглинається озоном у верхніх шарах атмосфери.

Інтенсивність сонячного випромінювання змінюється протягом доби і залежить від висоти стояння сонця над горизонтом. Коли сонце перебуває в зеніті, його випромінювання проходить до земної поверхні найкоротший шлях. Зі зменшенням висоти стояння сонця над горизонтом збільшується шар повітря, через який проходить сонячне випромінювання, а отже, збільшується його поглинання і віддзеркалення, змінюється спектральний склад.

У таблиці 1.2. наведені дані про зміну інтенсивності сонячного випромінювання у різних ділянках спектра при різних висотах стояння над горизонтом [267].

Із таблиці 1.2. випливає, що чим менше довжина хвилі, тим більших змін зазнає випромінювання при зміні висоти стояння сонця. Так, якщо інтенсивність всього прямого випромінювання при висоті стояння сонця 20° становить 70% її інтенсивності при висоті 60°, а в ділянці спектру з довжиною хвилі менше 435 нм — 61%, то інтенсивність короткохвильового ультрафіолетового випромінювання (довжина хвилі менше 320 нм) у цих умовах становить лише 11%.

Таким чином, з наближенням сонця до горизонту втрачається, перш за все, короткохвильова частина сонячного випромінювання. При висоті стояння сонця 7° до складу сонячного спектра не входить навіть фіолетове випромінювання, не кажучи вже про ультрафіолетове.

Ще більше наближення сонця до горизонту виключає не тільки ультрафіолетове і фіолетове, але і блакитне випромінювання. У цих умовах переважаючим виявляється червоне випромінювання, чим і обумов-

люється червоний колір сонця в момент сходу і заходу. Такий оптичний ефект називається рефракцією.

*Таблиця 1.2.*

**Інтенсивність сонячного випромінювання різної довжини хвилі при різній висоті стояння сонця, виражена у відсотках від її інтенсивності при висоті стояння сонця 60°**

Вид випромінювання	Висота стояння сонця				
	60°	50°	40°	30°	20°
Усе пряме випромінювання сонця	100	93	85	78	70
Із довжиною хвилі менше 435 нм	100	91	81	71	61
Із довжиною хвилі менше 320 нм	100	80	57	34	11

Значна частина прямого сонячного світла не доходить до поверхні землі через його відхилення, відображення і розсіювання молекулами газів, водяної пари і пилу. Молекулярне розсіювання є постійною величиною, розсіювання ж водяною парою і пилом сильно змінюється у залежності від їх вмісту в повітрі [180].

Розсіяне в атмосфері сонячне випромінювання не зникає повністю. Частково затримуючись атмосферою, воно доходить до земної поверхні у вигляді випромінювання, що йде від атмосфери. Якщо прийняти весь потік променистої енергії за 100%, то на поглинання атмосферою землі йде 14%, на розсіювання частинками атмосфери 39%, на відображення хмарами – 24%. Таким чином, до поверхні землі доходить 23% сонячного випромінювання у вигляді прямого, яке безпосередньо пройшло через товщу атмосфери, і 20% випромінювання у вигляді розсіяного, яке випромінюється атмосферою [182]. Найбільшого розсіювання, як уже вказувалося, зазнає сонячне випромінювання з найменшою довжиною хвилі: синє, фіолетове і ультрафіолетове, завдяки чому небо зазвичай має забарвлення синє і темно-блакитне. У тих випадках, коли в атмосфері збільшено кількість пилу і кристалів води, розсіюється більш довгохвильове випромінювання, у зв'язку з чим змінюється забарвлення неба. Воно набуває білого кольору. Таким чином, за кольором неба можна судити про спектральний склад його випромінювання, а головне, про кількість розсіюючих частинок в атмосфері, тобто про її прозорість.

Вплив забруднення атмосфери пилом і водяними парами на розсіювання сонячного випромінювання настільки великий, що його можна простежити навіть за зміною інтенсивності випромінювання протягом доби. При однаковій висоті стояння сонця над горизонтом, що спостерігається, наприклад, о 10-й та о 14-й годинах дня, інтенсивність сонячного випромінювання, що досягає земної поверхні, повинна бути однаковою.

Натомість, особливо в південних широтах, о 14-й годині дня кількість сонячного випромінювання, що досягає земної поверхні, значно менша, через те, що вміст пилу і водяної пари в повітрі у цей час збільшується і, відповідно, спостерігається більше розсіювання випромінювання.

Спектральний склад розсіяного випромінювання різниться у залежності від того, безхмарне небо або затягнуте хмарами. При ясному небі максимум випромінювання припадає на коротке ультрафіолетове випромінювання, для хмарного неба максимум випромінювання зміщується у більш довгохвильову частину спектра. При наявності хмар інтенсивність розсіяного випромінювання збільшується у кілька разів.

Одночасно із прямим і розсіяним сонячним випромінюванням на тіло людини, що приймає сонячну ванну, потрапляє випромінювання, відбите від земної поверхні. Кількісна та якісна характеристики цього відбитого випромінювання, в першу чергу, визначаються оптичними властивостями поверхні, що відбиває. Є точні вимірювання, що показують величину випромінювання, відбитого різними поверхнями (альбедо), виражену у відсотках до падаючої на них сонячної енергії (табл. 1.3) [179].

Таблиця 1.3.

**Альбедо різних поверхонь**

№ п/п	Вид поверхні, що відбиває	Альбедо, %
1	Площа, вкрита темно-зеленою травою (у червні)	26,0
2	Та ж площа, вкрита сухою травою (у серпні)	31,0
3	Та ж площа, після дощу	22,0
4	Дубові дерева молоді	17,5
5	Сосна і ялина	14,0
6	Гранітна скеля	15,0
7	Сірий пісок сухий	18,0
8	Сірий пісок вологий	9,0
9	Чорна земля суха	14,0
10	Чорна земля волога	3,0
11	Поверхня влєжаного снігу	69,0
12	Свіжий сніговий покрив	81,0

Відбивна здатність водної поверхні залежить від висоти сонця. При прямовисному падінні випромінювання, тобто коли сонце знаходиться у зеніті, відбивається всього 2% падаючого випромінювання, інша частина (98%) проникає на ту чи іншу глибину і поглинається водою, нагріваючи останню. Зі зменшенням висоти сонця кількість випромінювання, відбиваного водною поверхнею, значно збільшується. Наприклад, при висоті сонця 10° відбивається 34% падаючих променів, а при 2° – 78%.



Інтенсивність сонячного випромінювання змінюється у залежності від висоти над рівнем моря. Із підйомом на висоту, після проходження найближчих до землі щільних і пилових шарів повітря, інтенсивність сонячного випромінювання зростає. Особливо це помітно при підйомі на високі гори. Висока прозорість гірського повітря, велика інтенсивність сонячного випромінювання і значний вміст у ньому ультрафіолетового випромінювання визначають високу лікувальну цінність гірського клімату при деяких захворюваннях.

Спектральний склад сонячного випромінювання, що досягає земної поверхні в середніх широтах, різний не тільки в різні години дня, але й у різні місяці. Найменша кількість ультрафіолетового випромінювання міститься у складі сонячного світла, як і слід було очікувати, в зимові місяці (грудень-лютий).

Незалежно від географічного розташування, у річному ході інтенсивності випромінювання спостерігається загальна закономірність. Максимум інтенсивності випромінювання у південних широтах спостерігається у березні — квітні, а в північних широтах — пізніше, у квітні — травні. Другий, менш виражений максимум має місце в серпні — вересні. Мінімальні полуденні значення спостерігаються в грудні, а також, у липні — серпні. Такий розподіл інтенсивності випромінювання протягом року обумовлюється висотою сонця і прозорістю атмосфери.

Спостережувані навесні максимальні полуденні значення інтенсивності випромінювання визначаються як поступовим збільшенням висоти сонця, так і більшою прозорістю атмосфери. У літній час ослаблення інтенсивності випромінювання пов'язане зі зменшенням прозорості атмосфери при збільшенні кількості водяної пари в атмосфері та запиленості повітря. Збільшення прозорості атмосфери в перші осінні місяці при зменшенні висоти сонця, сприяє збільшенню інтенсивності випромінювання. Найменші значення інтенсивності випромінювання у грудні обумовлені найменшою висотою стояння сонця. Як уже вказувалося, у зимові місяці спектр сонця бідний видимим короткохвильовим і ультрафіолетовим випромінюванням.

Взимку можливість впливу сонячного випромінювання на великі поверхні тіла людини практично виключається. Тривала недостатність освітлення в осінньо-зимовий період або робота, пов'язана з відсутністю природної освітленості, викликають у людей стан пригніченості й підвищеної стомлюваності; знижується опірність організму до хвороб і порушується його життєдіяльність.

Історія розвитку світлотерапії показує, що застосування сонячного випромінювання вельми ефективно для зміцнення організму людини,

профілактики і лікування багатьох захворювань, однак, як і всі лікувальні фактори, вимагає ретельного вивчення дії світла на організм людини.

Сонячна ванна, власне, є складним комплексом різних кліматичних факторів. Температура, вологість і швидкість руху повітря здійснюють досить великий вплив на динамічний процес теплообміну людини і пов'язані з ним фізіологічні реакції організму, такі як дихання, пульс, кровообіг, температура тіла і шкіри, газообмін і потовиділення. При призначенні часу прийому сонячних ванн необхідно враховувати, що інтенсивність і спектральний склад сонячного випромінювання, як вказувалося раніше, змінюється в залежності від висоти стояння сонця над горизонтом, пори року, місяця і години дня. На організм людини діє не тільки пряме, але також розсіяне і відбите від земної поверхні випромінювання. Крім того, у різних людей чутливість шкіри до сонячного випромінювання неоднакова. Необхідність врахування усіх цих факторів значно ускладнює дозування сонячного випромінювання при застосуванні його в профілактичних і лікувальних цілях.

Складнощі при дозуванні і, головним чином, обмежена доступність сонячного випромінювання (неможливо використовувати в будь-який час дня і року) є перешкодами до широкого поширення сонцелікування. Ці перешкоди стали поштовхом до створення і вдосконалення штучних джерел світла, які використовуються для розробки фототерапевтичних апаратів.

### 1.3. Штучні джерела оптичного випромінювання та їх фізичні характеристики

На сьогодні розроблено досить велику кількість штучних джерел світла, але всі їх можна розділити на дві групи. До однієї групи належать джерела спонтанного або мимовільного випромінювання, до іншої – стимульованого або вимушеного випромінювання.

Спонтанне випромінювання (від лат. Spontaneous – довільний) – мимовільне (не залежне від зовнішніх умов) випускання електромагнітного випромінювання квантовою системою (молекулою, іоном, атомом), що знаходиться у збудженому стані. Спонтанне випромінювання виникає при мимовільному квантовому переході збудженої системи з більш високого рівня енергії  $E_i$  на більш низький  $E_k$  і характеризується частотою  $\nu_{ik}$  фотона, що випускається, з енергією  $h\nu_{ik} = E_i - E_k$  (де  $h$  – постійна Планка) і вірогідністю  $A_{ik}$ , що дорівнює середньому числу фотонів, що випускаються квантовою системою в одиницю часу.

Спонтанне випромінювання сукупності збуджених частинок (сукупності квантових систем) являє собою суперпозицію незалежних один від одного актів випромінювання кожної частки окремо, тому носить статистично випадковий характер. Отже, спонтанне випромінювання об'єкта, що світиться, повністю некогерентне і випускається у межах його природної спектральної смуги.

Ймовірність спонтанного випромінювання визначається виключно внутрішніми властивостями самої системи.

За видами випромінювань джерела спонтанного оптичного випромінювання поділяють на теплові та люмінесцируючі.

До теплових джерел відносяться лампи розжарювання та електродугові лампи.

До люмінесцируючих джерел відносяться газосвітлові лампи, у яких джерело випромінювання — збуджені атоми, молекули або рекомбінуючі іони; люмінесцентні лампи, в яких джерело випромінювання — люмінофори, що збуджуються випромінюванням газового розряду; електродосвітлові лампи, у яких основне джерело випромінювання — електроди, розпечені в газовому розряді. Спектри випромінювання електродосвітлових ламп лінійчаті, характерні для збуджених атомів газу або пари, у яких відбувається розряд.

Досить поширені напівпровідникові джерела електролюмінесценції — світловипромінюючі діоди, або світлодіоди. Англійською світлодіод називається light emitting diode, або LED.

Світловипромінюючий діод — діод, що містить напівпровідниковий перехід, (електронно-дірковий або контакт метал-напівпровідник), в якому при проходженні електричного струму генерується оптичне випромінювання в інфрачервоній, видимій або ультрафіолетовій області спектра. Таке випромінювання некогерентне і на відміну від теплових джерел випромінювання має більш вузький спектр (10-50 нм), унаслідок чого у видимій області сприймається як одноколірне. Колір випромінювання визначається як напівпровідниковим матеріалом, так і легуючими домішками. Зміною складу напівпровідника можна легко змінювати довжину хвилі випромінювання. Для виготовлення світлодіодів найчастіше застосовують GaAs, GaP, SiC. В якості легуючих домішок використовуються: у GaP — цинк і кисень (червоні світлодіоди) або азот (зелені світлодіоди), у GaAs — кремній або цинк і телур (інфрачервоні світлодіоди).

Найкращі спектральні та енергетичні характеристики світлодіодів у видимому діапазоні були отримані на базі чотирьохкомпонентної напівпровідникової композиції Al: In: Ga: P, де Al — алюміній, In — індій, Ga — галій, P — фосфор. Змінюючи співвідношення між цими компонентами,

можна отримати випромінювання від фіолетової області спектра до червоної.

У світловипромінювальних діодах інерційність світіння істотно менше, ніж в лампах розжарювання і газорозрядних лампах, час наростання світіння після початку протікання струму за зразком — 30 нс. Отже, світлодіоди можуть працювати в імпульсно-періодичному режимі з великою частотою повторення імпульсів.

Світлодіод має малі габарити, механічно міцний і винятково надійний, його термін служби може досягати 100 тисяч годин, що майже у 100 разів більше, ніж у лампочки розжарювання, і в 5-10 разів більше, ніж у люмінесцентної лампи. Крім того, світлодіод — низьковольтне джерело оптичного випромінювання, а отже, безпечний.

Стимульоване випромінювання — вимушене випускання електромагнітного випромінювання збудженими атомами або іншими квантовими системами під дією зовнішнього поля.

Характерною особливістю стимульованого випромінювання є абсолютне копіювання ним усіх параметрів стимулюючого зовнішнього поля (довжина хвилі, фаза, напрям поширення, поляризація).

Джерелами стимульованого випромінювання є лазери. Слово «Лазер» («Laser») є абрєвіатурою англійського виразу «Light amplification by stimulated emission of radiation», який перекладається як «посилення світла за допомогою вимушеного випромінювання».

Лазерне випромінювання завдяки способу його одержання є унікальним, не має аналогів у природі. Зароджуючись зі спонтанного випромінювання, за допомогою, так званого, відкритого резонатора, формується потік фотонів із властивостями, нав'язаними, із одного боку, властивостями первинного (осьового) фотона, а з іншого боку, із властивостями відкритого резонатора. У результаті багаторазового посилення первинного потоку фотонів в активному елементі, що знаходиться всередині резонатора, відбувається селекція фотонів, у першу чергу, у напрямку розповсюдження, що в результаті, забезпечує спрямованість лазерного випромінювання. Це здійснюється на основі використання принципу позитивного зворотного зв'язку, який полягає у тому, що частина посиленого випромінювання повертається на вхід системи, знову посилюється, знову частково повертається в активний елемент і т.д.

Лазерне випромінювання відрізняється від випромінювання інших джерел світла тим, що має високий ступінь когерентності, малу кутову розбіжність пучка, високу спектральну яскравість і монохроматичність.

Отримання лазерного випромінювання ґрунтується на властивості атомів (молекул) під зовнішнім впливом переходити в збуджений стан.

Це стан хиткий і через деякий час (приблизно через  $10^{-8}$  с) атом може мимовільно (спонтанно) або вимушено під зовнішнім впливом перейти в стан із меншим запасом енергії, випромінюючи при цьому квант світла (фотон). При вимушеному переході із збудженого стану, згідно сформульованому А.Ейнштейном принципом, «народжений» фотон буде мати ту ж частоту, фазу, поляризацію і той же напрямок поширення, що й фотон, який стимулював цей процес. Лавиноподібний перехід атомів із збудженого стану, що відбувається в активному елементі під дією сформованого резонатором потоку фотонів, і призводить до утворення лазерного випромінювання.

Описана сутність вимушеного випромінювання визначає умови його отримання і принцип пристрою лазерів. Найважливішою умовою для генерації лазерного випромінювання є наявність речовини, атоми якої знаходяться переважно в збудженому стані, тобто володіють, так званою, інверсною населеністю. Для цього використовують різні методи: метод сортування, метод електричного або оптичного накачування тощо. Необхідно також застосовувати речовини з особливою електронною структурою, атоми або молекули яких можуть тривалий час існувати в збудженому стані.

Відповідно до розглянутих умов утворення вимушеного випромінювання лазери складаються із таких основних частин (рис. 1.1):

- активний елемент, що може переходити в особливий збуджений стан з великим часом життя і є джерелом випромінювання;
- джерело збудження — пристрій, який, передаючи активному елементу додаткову енергію, переводить його в збуджений стан;
- оптичний резонатор — пристрій, що дозволяє концентрувати потік енергії в певному напрямі;
- блок живлення.

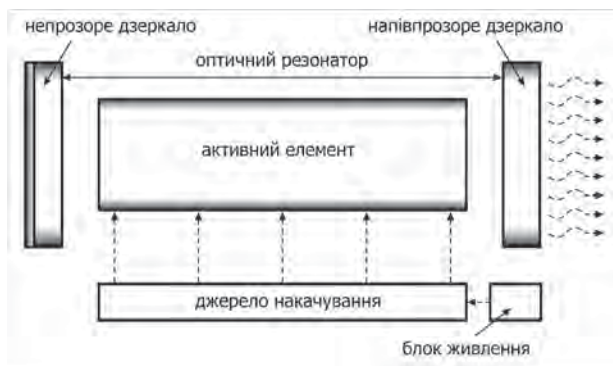


Рис. 1.1 Принципова схема пристрою лазера

Ця схема показує лише принцип пристроя лазерів. Конкретні деталі конструкції лазера залежать від активного елемента, який може бути газоподібним, рідким або твердим.

Класифікація лазерів здійснюється за різними показниками.

### 1. За агрегатним станом активного елемента:

*Газові лазери.* Активним елементом таких лазерів є молекули, іони, атоми, суміші газів, пари металів. У газових лазерів такі показники, як ступінь монохроматичності та когерентності особливо високі завдяки тому, що спектри випромінювання атомів і молекул (особливо при низьких тисках і не дуже високих температурах) мало розширені. Однак, з іншого боку, через малу щільність активних частинок у газових лазерах останні мають малу потужність випромінювання.

До газових лазерів відносяться: азотний (довжина хвилі  $\lambda = 337$  нм), лазер на суміші газів  $\text{CO}_2$ - $\text{N}_2$  ( $\lambda = 1060$  нм), гелій-кадмієвий (He-Cd,  $\lambda = 441$  нм), гелій-неоновий (He-Ne,  $\lambda = 632,8$  нм), аргонівий (Ar), на парах міді (Cu).

Гелій-неонові лазери зіграли, мабуть, головну роль у зародженні та становленні низькоінтенсивної лазерної терапії.

Газовими по суті є і, так звані, ексимерні лазери, які претендують, проте, на виділення їх в особливий клас. Ексимерами названі з'єднання інертних газів (ксенону, криптону та ін.) з атомами галогенів (фтору, хлору). Такі молекули мають здатність виділяти фотони з дуже високими рівнями енергії, відповідними спектрами короткохвильового ультрафіолету. Ексимерні лазери широко застосовуються в офтальмології.

*Рідинні лазери.* Активною речовиною рідинних лазерів є неорганічні або органічні сполуки, розчинені в хімічно інертній рідині. В найбільш поширених рідинних лазерах на розчинах органічних барвників вдається здійснити плавну перебудову частоти випромінювання у межах широкої (до 100 нм) смуги люмінесценції барвника. Перебудова здійснюється за допомогою дисперсійних елементів (призм, дифракційних решіток), розташованих усередині резонатора лазера. Рідинні лазери на різних органічних сполуках перекривають діапазон довжин хвиль 300-1200 нм.

Лазери на барвниках використовуються у дерматології, для лікування судинних патологій.

*Твердотільні лазери.* У твердотільних лазерах активним середовищем є оптичні монокристали і скло, що містять домішки іонів-активаторів, такі, як Cr, Nd, Er, іони металів перехідних груп. Твердотільні лазери в порівнянні з газовими мають дещо гірші спектральні параметри і гіршу спрямованість випромінювання. Але завдяки високій щільності активних елементів ці лазери мають високу потужність випромінювання. Саме це

робить їх основними претендентами при створенні лазерних хірургічних апаратів.

Найбільшого поширення серед твердотільних лазерів отримали лазери на рубіні, що випромінюють видиме світло з довжиною хвилі 694,3 нм, і Nd-YAG-лазери, що дають інфрачервоне випромінювання з довжиною хвилі 1060 нм. В останньому активна речовина являє собою кристалічну решітку з суміші ітрію, алюмінію та граната з включеними в неї атомами неодиму, які є емітентами фотонів.

Лазери на кристалах мініатюрні та економічні.

*Напівпровідникові лазери.* Напівпровідникові лазери мають ще менший ступінь монохроматичності та когерентності, ніж твердотільні, однак завоювали значно більшу нішу, ніж газові. Це пов'язано з тим, що напівпровідникові лазери мають широкий діапазон потужностей випромінювання; пряме перетворення електричної енергії в світлову, що забезпечує високий к.к.д. перетворення і зручність керування параметрами випромінювання; мають малі габарити, великий термін служби і малу вартість. Тому напівпровідникові лазери широко застосовуються як у низькоенергетичних терапевтичних установках, так і в потужних хірургічних.

До напівпровідникових відносяться лазери на основі арсеніду галію (Ga-As), окису кремнію (SiO<sub>2</sub>).

**Лазери класифікують за спектральними характеристиками** — ультрафіолетовий, видимий, інфрачервоний, із перебудовуваним діапазоном довжин хвиль.

**Лазери класифікують також за режимом генерації випромінювання** — імпульсні, безперервні, модульовані.

Вибір того чи іншого джерела світла для конкретного медичного застосування обумовлений особливостями дії випромінювання на ту або іншу тканину організму людини. А ці особливості визначаються довжиною хвилі випромінювання і його потужністю або енергією.

#### **1.4. Дія електромагнітного випромінювання оптичного діапазону спектра на біологічні об'єкти**

Світло може надавати дію на організм двома шляхами — або через орган зору, або, минаючи його, через шкіру.

У першому випадку, відповідно до законів фізіологічної оптики, відбувається процес зорового сприйняття. Світло через фокусуючі елементи ока: рогівку, передню камеру, зіницю, кришталик і склоподібне тіло потрапляє на спеціалізовані фоторецепторні структури (палички

і колбочки), об'єднані в сітківку. Від неї відходять нервові волокна, що з'єднуються у зоровий нерв, який передає інформацію про навколишнє середовище в мозок. Око забезпечує одержання уявлення про освітленість предмета, його колір, форму, розмір, відстань, на якій він знаходиться від нас, про рух предмета. Кольорове освітлення через зоровий аналізатор впливає на психоемоційний стан людини. Так, червоне і жовтогаряче світло збуджує діяльність кори головного мозку, жовте і зелене врівноважує процеси збудження і гальмування у ній, синє гальмує нервово-психічну діяльність [97]. Зміна освітленості протягом доби і в різні сезони року впливає на ритмічні фізіологічні процеси.

При дії світла на шкіру спостерігаються звичайні оптичні ефекти, що виникають при проходженні світла через неоднорідне середовище.

Мікроскопічно шкіра поділяється на три шари: епідерміс (зовнішній шар), дерму (власне шкіру) і підшкірну жирову клітковину. Товщина шкіри коливається у межах від 0,5 до 4 мм у залежності від області тіла людини, її віку та статі, для підшкірної клітковини ці величини ще більш варіабельні.

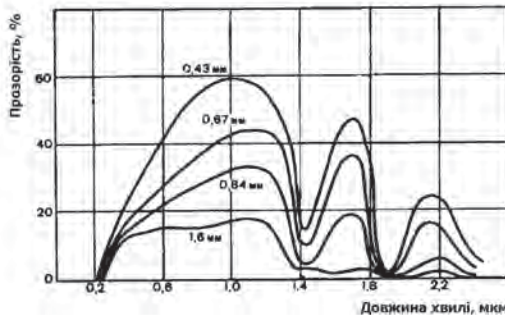
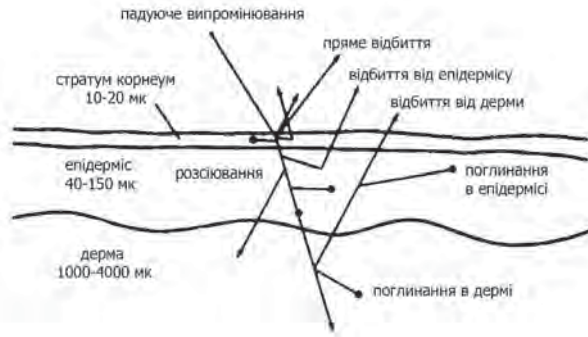


Рис. 1.2. Залежність пропускання (прозорості) білої шкіри людини від довжини хвилі випромінювання і товщини шкіри

Глибина проникнення оптичного випромінювання визначається як структурою і властивостями тканини, так і довжиною хвилі випромінювання. Шкіра людини по-різному пропускає електромагнітні хвилі оптичного діапазону спектра. В області діапазону довжин хвиль більше 650-1200 нм спостерігається, так звана, оптична прозорість тканини (див. рис. 1.2.) [46]. При цьому більшу проникаючу здатність має випромінювання ближнього інфрачервоного діапазону (950 нм); глибина проникнення може досягати 40-70 мм. Для довжин хвиль від 450 до 590 нм глибина проникнення оптичного випромінювання становить приблизно 0,5-2,5 мм.



Так як шкіра має неоднорідну і багатшарову структуру, процеси відображення, розсіювання і поглинання падаючого на її поверхню світла протікають вельми складно (див. рис.1.3.) [46].



**Рис. 1.3. Процеси відображення, поглинання і розсіювання світла в шкірі людини**

Деяка частина падаючого на шкіру світла відбивається від її поверхні. Проникаюче в тканину оптичне випромінювання піддається багатократному розсіюванню, поглинанню різними біологічними структурами. Світло в речовині поглинається іонами, радикалами, атомами, молекулами та їх комплексами, а не складними біологічними структурами, такими як ядра клітин, мітохондрії, самі клітини.

Процеси, що починаються з поглинання кванта світла біологічно важливою молекулою і закінчуються будь-якою фізіологічною реакцією (позитивною або негативною) на рівні організму називаються фотобіологічними [35]. Фотобіологічні процеси досить різноманітні.

Умовно будь-який фотобіологічний процес можна розбити на кілька стадій:

- поглинання кванта світла;
- внутрішньомолекулярні процеси розміну енергією (фотофізичні процеси);
- міжмолекулярні процеси перенесення енергії збудженого стану;
- первинний фотохімічний акт;
- темнові реакції, що закінчуються утворенням стабільних фотопродуктів;
- біохімічні реакції за участю фотопродуктів;
- загальнофізіологічна відповідь на дію світла.

Таким чином, будь-яка фотобіологічна реакція складається з двох етапів: фізичного, що полягає у взаємодії світлової хвилі з молекулами біологічного об'єкта, і біологічного, який є відповідною реакцією об'єкта

на дію світла. При цьому на першому (фотофізичному) етапі поглинене молекулами світло переводить їх в електронно-збуджений стан, який збуджені молекули потім реалізують через свою активність фотохімічним шляхом із утворенням у результаті складних процесів стабільних фотопродуктів. Останні, активно включаючись у метаболізм, беруть участь у завершальній стадії процесу — кінцевому фотобіологічному ефекті.

Для розуміння природи фотохімічних реакцій, що відбуваються у організмі при поглинанні фотонів певної довжини хвилі, важливо враховувати їх енергетичну характеристику (див. табл. 1.1). У інфрачервоній області спектра енергія фотонів коливається від 1 до 1,5 еВ, її достатньо для порушення коливальних процесів в молекулах речовини та активізації електронного збудження атомів. Отже, цієї кількості енергії не вистачає для фотохімічного перетворення речовин і вона викликає збільшення лише теплових коливань молекул. При цьому світлова енергія майже повністю перетворюється на теплову, призводячи до теплового розширення цитоплазми і зміни в'язкоеластичних властивостей плазмалеми і внутрішньоклітинних мембран. Найчастіше це розглядається як результат первинного ефекту хвиль інфрачервоного діапазону, слідом за яким може виникати вторинний, більш широкий за спектром фізіологічної дії ефект.

Слід зазначити, що у видимій області спектра енергії квантів оптичного випромінювання достатньо для порушення дисоціації молекул і фотохімічних перетворень. Так, у жовтій області спектра (довжина хвилі 600 нм) енергія фотонів становить 2,06 еВ, що дуже близько до енергії зв'язку атомів вуглецю і азоту (вона дорівнює 2,1 еВ). Тому при поглинанні тканинами світлової хвилі цієї довжини відбувається дисоціація окремих молекул.

Найвищу енергію мають фотони в ультрафіолетовій області спектра: при довжині хвилі 200 нм енергія фотонів становить 6,2 еВ. Попадання випромінювання із такою енергією на тканини може призводити до руйнування ковалентних зв'язків у молекулах. Наприклад, з'єднання між вуглецем і киснем (енергія зв'язку 6,3 еВ) [173].

Отже, енергія поглинутих квантів світла перетворюється у молекулах біологічної речовини в енергію коливальних процесів, електронного збудження, іонізації або дисоціації молекул, при цьому в тканинах відбувається утворення великої кількості короткоіснуючих вільних радикалів, численних іонів і перекисів, молекули переходять у активний стан. Можлива також міграція енергії на інші молекули, які розташовані поблизу з активно поглинаючими кванти світла молекулами. Частина поглиненої енергії може бути перетворена у вторинне випромінювання, що діє в тканинах на дуже обмеженому просторі.

Однією з центральних проблем у встановленні механізмів біологічної дії світла є питання про природу фоторецепторів — речовин, які поглинають діюче випромінювання і тим самим беруть участь у перших стадіях процесу. До них, в першу чергу, відносяться пігменти, що характеризуються вибіркоvim поглинанням у тій чи іншій частині спектра оптичного діапазону. Властивість поглинати світло певної довжини хвилі пов'язано з особливостями будови хромофорних груп, що входять до складу складних молекул і здатні змінювати свою просторову конфігурацію при поглинанні кванта світла. Різні пігменти, залежно від виконуваного ними функціонального значення у життєдіяльності організму, можна умовно поділити на ті, що беруть безпосередню участь у фотобіосинтетичних і фоторецепторних процесах і ті, що функціонально не пов'язані з ними. До пігментів, які поглинають світло і беруть участь у фотосинтезі, відносяться фотосинтетичні пігменти рослин, водоростей і фотосинтезуючих мікроорганізмів — хлорофіл, каротиноїди, бактеріородопсин. Завдяки пігменту фітохрому світло викликає певні зміни в регуляції метаболізму, впливаючи, таким чином, на ріст і розвиток рослин і мікроорганізмів. Фотобіологічні процеси, що лежать в основі зору, протікають завдяки присутнім в світлочутливих клітинах сітківки ока зоровим пігментам: родопсину, що знаходиться у паличках, та іодопсину, зосередженому в колбочках.

Таблиця 1.4.

**Можливі первинні акцептори світла в клітинах тварин і людини.**

№ п/п	Сполука	Максимум поглинання, λ
1.	Цитохром b	430 нм
2.	Оксидази L- та D-амінокислот	380-460 нм
3.	Комплекси L- та D-амінокислот з субстратами	530-600 нм
4.	Ліпоаміддегідрогеназа (напіввідновлена)	550-600 нм
5.	Цитохром a	605 нм
6.	Цитохромоксидаза	585-625 нм
7.	Каталаза	628 нм
8.	Церулоплазмін	605-610 нм
9.	Метгемоглобін	620-630 нм
10.	Метміоглобін (окислений)	630 нм
11.	Цереброкупреїн	650 нм
12.	Ерітрокупреїн	655-675 нм
13.	Гематокупреїн	670 нм
14.	Флавін (семіхінон)	622 нм
15.	Порфірини	600-650 нм

Існує також група пігментів, які самі по собі не беруть участі в фотобіологічних процесах, але, будучи біологічно значущими, забезпечують життєдіяльність організму. Їх прийнято називати фотоакцепторами, щоб відізнати від таких спеціалізованих фоторецепторних молекул, як родопсин, фітохром, хлорофіл та ін. До них відносяться забарвлені в червоний колір пігменти крові — гемоглобін і м'язів — міоглобін, а також цитохроми і ферменти — каталаза і пероксидаза, які приймають участь в окисно-відновлювальних процесах в клітинах (див. табл. 1.4.) [46]. Щоб діяти в якості акцептора, що приймає участь у фотобіорегуляції, молекула має бути частиною ключової структури, яка регулює метаболічні шляхи. Окисно-відновні ланцюги мітохондрій є прикладом такого типу ключових структур [164].

Ю.А.Владимиров і співавтор [36] вважають, що лікувальна дія низькоінтенсивного лазерного світла, як і світла інших джерел, наприклад світлодіодів, заснована на різних первинних фотохімічних реакціях, три з яких можна вважати доведеними:

*Фотореактивація супероксиддисмутази (СОД) і каталази.*

Супероксиддисмутаза зменшує концентрацію супероксидного радикала, каталізуючи реакцію дисмутації з утворенням молекули кисню і перекису водню. У результаті відбувається зниження концентрації супероксидного радикала в клітинах і тканинах, де він утворюється постійно, особливо в умовах патології. Перекис водню видаляється у реакціях, що каталізуються каталазою і глутатіонпероксидазою.

Перша причина патогенної дії надлишку супероксидного радикала — це звільнення вільного двовалентного заліза з різних депо. Іони двовалентного заліза вступають щонайменше в три реакції, які супроводжуються утворенням нових вільних радикалів. У ліпідній фазі біологічних мембран і ліпопротеїнів іони заліза відіграють роль промоторів вільнорадикального ланцюгового окислення ліпідів. Таким чином, супероксидний радикал надає опосередковану цитотоксичну та мутагенну дію.

Друга причина шкідливої дії надлишку супероксидного радикала — це його взаємодія із окисом азоту (NO) із утворенням пероксинітриду, що має сильну цитотоксичну дію. Пероксинітрид характеризується дією, яка є протилежною дії оксида азоту. Так, якщо оксид азоту викликає вазодилатацію (розслаблення стінок кровоносних судин), то пероксинітрид — вазоконстрикцію, якщо оксид азоту зменшує адгезійні властивості клітин крові, тоді пероксинітрид, навпаки, збільшує адгезію лейкоцитів на ендотелії судин та взаємну агрегацію і т.д. Тому активація СОД і, як наслідок, елімінація з системи супероксидного радикала є фактором, який забезпечує NO-залежне покращення мікроциркуляції крові.

Фотореактивацією СОД було також пояснено прискорення загоєння ран при дії гелій-неонового лазера.

*Фотодинамічна дія ендогенних сенсibilізаторів, в першу чергу гематопорфірину, вміст якого в тканинах людини постійний в нормі та може зростати при патології.*

Порфірини, поглинаючи світлову енергію у червоній області спектра, індукують фотосенсibilізовані вільно-радикальні реакції, що призводять до ініціації, зокрема, перекисного окислення ліпідів (ПОЛ) у мембранах клітин і в  $\beta$ -ліпопротеїдах з утворенням первинних та вторинних продуктів ПОЛ. Накопичення у клітинних мембранах продуктів ПОЛ, наприклад, гідроперекисів, сприяє збільшенню іонної проникності, у тому числі для іонів кальцію, і активації внутрішньоклітинних процесів. Біологічні наслідки збільшення концентрації іонів кальцію у цитоплазмі будуть різними залежно від типу клітин.

При опроміненні крові вплив на лейкоцити (нейтрофіли і моноцити), які захищають організм від мікробів і беруть участь у регуляції кровообігу, є істотним. Показано, що продукти перекисного окислення ліпідів та окислені ліпопротеїни плазми крові викликають предстимуляцію фагоцитів. Негайна біологічна післядія предстимуляції лейкоцитів — це активація фагоцитозу. Цей прямий, а тому короткочасний, ефект істотно доповнюється більш віддаленими наслідками, пов'язаними з активацією біосинтетичних процесів у клітинах.

Утворення активних форм кисню, збільшення вмісту іонів кальцію у цитоплазмі лейкоцитів активує різні внутрішньоклітинні сигнальні механізми, що виражається у продукції біологічно активних сполук (оксид азоту, супероксид аніон радикал, гіпохлорид аніон та ін.) Деякі з них мають бактерицидний ефект, інші здатні впливати на мікроциркуляцію крові.

Крім того, фотосенсibilізоване збільшення вмісту активних форм кисню в цитоплазмі клітин є пусковим механізмом активації синтезу ряду білків і цитокінів, а також проліферації клітин.

*Фотоліз комплексів залізовмісних білків з оксидом азоту, що призводить до звільнення оксиду азоту та реактивації дихальних переносників.*

За відсутності світла дихання мітохондрій частково подавлене окисом азоту, який синтезується мітохондріальною NO-синтетазою. Окис азоту гальмує роботу дихального ланцюга за рахунок зв'язування з такими переносниками електронів як цитохроми і цитохромоксидаза, а також, можливо, і залізо-сірчані комплекси. Опромінення світлом викликає фотоліз цих комплексів та відновлення дихання і синтезу аденозинтрифосфату (АТФ). Збільшення продукції АТФ відіграє важливу роль у розвитку

подальших реакцій, так як АТФ є донором енергії для багатьох клітинних процесів.

Таким чином, в основі біостимуляційної дії світла лежать структурно-функціональні перебудови мембранних утворень клітин і внутрішньоклітинних органел. Це може бути обумовлено як резонансним поглинанням специфічним акцептором у відповідній області спектра, так і виникненням коливально-збуджених станів, що призводить до зміни рівня перекисного окислення ліпідів та конформації локальних ділянок мембрани, а надалі, в силу кооперативності її властивостей, і мембрани в цілому. У результаті створюється фізико-хімічна основа для послідовного формування неспецифічних реакцій клітин: зміна іонної проникності, активності аденілатциклазної та аденозінтрифосфатазної (синтез АТФ) систем, що призводить до посилення біоенергетичних і біосинтетичних процесів у клітині [60,91].

Найважливішим компонентом подальших реакцій є інтенсифікація проліферації клітин, що визначає такі процеси, як швидкість росту і регенерацію тканин, кровотворення, активність імунної системи [173].

Стимулююча дія світла на процеси регенерації найбільш чітко проявляється для кісткових утворень, сполучної, епітеліальної та м'язової тканин, а також нервових волокон.

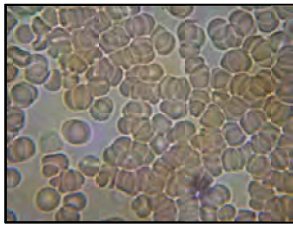
Активізація імунної системи характеризується посиленням функціональної активності імунокомпетентних клітин (лімфоцитів, лейкоцитів та ін), збільшенням утворення білків (імуноглобулінів та ін.). Це клінічно обумовлює виражений протизапальний ефект, особливо при довготривалих процесах [36]. Імунокоригуюча спрямованість дії світла визначає й інший клінічний ефект — десенсибілізуючий.

Одна з найбільш істотних особливостей дії світла полягає у стимуляції мікроциркуляції крові та лімфи [106, 165, 188]. Враховуючи, що будь-який патологічний процес починається із неспецифічної фази свого розвитку — з порушення мікроциркуляції крові, то її відновлення в зоні ураження є головним завданням при лікуванні та профілактиці всіх захворювань. Мікроциркуляторні процеси тісно пов'язані з процесами метаболізму в тканинах. Мікроциркуляція забезпечує обмін речовин в мікросистемі тканини, куди входять клітини, специфічні для даної тканини, сполучнотканинні утворення і фізіологічно активні речовини, які ними виділяються, закінчення нервових волокон. У результаті поліпшення мікроциркуляції та обміну речовин в тканинах спостерігається виразний протинабряковий ефект. Зменшення набряку і напруження тканин, вимивання метаболітів обумовлюють безпечний ефект.

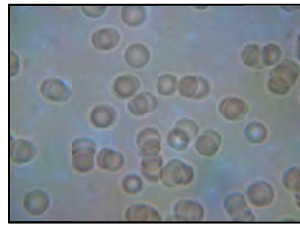
Таким чином можна виділити такі клінічні ефекти, спричинені дією світла: регенераторний, імуномодулюючий, протизапальний, десенсибілізуючий, протинабряковий і безпечний.

На рис. 1.4 (а) – фотографія нативної крові людини, що перенесла стрес. На цьому фото видно складж-комплекси еритроцитів. Така кров не може забезпечити нормальний транспорт кисню до клітин і це призводить до утворення ішемізованих зон і гіпоксії тканин.

На рис. 1.4 (б) – фотографія нативної крові тієї ж людини після проведення світлотерапії. Чітко видно, що кров стала нормальною, у ній відсутні складж-комплекси. Це призводить до відновлення капілярного кровотоку, а, отже, до нормалізації транспорту кисню до клітин.



а



б

**Рис. 1.4.** Фотографія нативної периферичної крові людини, яка перенесла стрес:  
а – до проведення світлотерапії;  
б – після проведення курсу світлотерапії.

У процесі дії світла можна зареєструвати зміни метаболічних процесів не тільки в зоні, що опромінюється, а й у віддалених місцях. Відбувається генералізація місцевого ефекту опромінення з включенням багатьох функціональних систем. Загальні нейрогуморальні реакції починають розвиватися з моменту появи ефективних концентрацій біологічно активних речовин у тканинах, які зазнали світлового впливу. Генералізація здійснюється, в основному, через рідкі середовища організму.

Загальна відповідь формується також за рахунок нервово-рефлекторного механізму, що підтверджується динамікою електрофізіологічних показників (ЕЕГ та ін.), основних показників діяльності серцево-судинної системи та ряду біохімічних процесів. Усі ці зрушення носять відстрочений характер і проявляються лише через деякий час після впливу світла. Нервово-рефлекторні ефекти більш демонстративні при опроміненні акупунктурних зон.

При аналізі впливу світла на біологічні об'єкти прийнято виділяти такі рівні реалізації відповідної реакції:

- субклітинний — виникнення збуджених станів молекул, утворення вільних радикалів, стереохімічна перебудова молекул, збільшення швидкості синтезу білка, РНК, ДНК, прискорення синтезу колагену та його попередників, зміна кисневого балансу і активності окисно-відновлювальних процесів;

- клітинний — зміна заряду електричного поля клітини, її мембранного потенціалу, підвищення проліферативної активності і т.д.;

- тканинний — зміна рН міжклітинної рідини, морфо-функціональної активності та мікроциркуляції;

- органний — нормалізація функції будь-якого органу;

- системний та організменний — виникнення відповідних комплексних адаптаційних нервово-рефлекторних і нервово-гуморальних реакцій із активацією симпатoadреналової та імунної систем.

Кінцевим результатом світлової біостимуляції є підвищення резистентності організму та розширення меж його адаптації, тобто опірності до різних захворювань.



---

## РОЗДІЛ 2

### **ФОТОТЕРАПЕВТИЧНІ АПАРАТИ СЕРІЇ «БАРВА» ДЛЯ ІНДИВІДУАЛЬНОГО КОРИСТУВАННЯ**

#### **2.1. Вимоги до апаратів фототерапії індивідуального користування**

Заручившись авторитетною підтримкою практичної медицини і фундаментальної біологічної науки, розробники НДІ лазерної біології та лазерної медицини Харківського національного університету імені В.Н.Каразіна та конструктори АТЗТ «Центр лазерних та мікрохвильових технологій» (м. Харків) у рамках комплексної регіональної програми «Лазер – здоров'я, економіка, екологія» створили персональні медичні апарати для світлолікування, які можна використовувати як для лікування у клініках, поліклініках, санаторіях, так і в домашніх умовах.

У якості джерел світла для цих апаратів були обрані над'яскраві світлодіоди, що випромінюють у всіх видимих і ближніх інфрачервоних областях спектру. На їх основі розроблено цілий ряд персональних апаратів для світлолікування, частина з яких до сьогодні виробляється серійно Науково-виробничою медико-біологічною корпорацією «Лазер і Здоров'я» (базовим є Державне підприємство «Харківський приладобудівний завод імені Т.Г.Шевченка»).

Головне завдання, яке стояло перед розробниками апаратів, – зробити їх використання пацієнтом у домашніх умовах (за призначенням лікаря) максимально простим і безпечним при повному збереженні високої терапевтичної ефективності.

Рішення поставленого завдання на максимальному рівні було здійснено за допомогою створених фотонно-магнітних гнучких матриць Коробова А. – Коробова В. «Барва-Флекс/ФМ», фотонного масажера Коробова «Барва-ФМК/ПХ», а також фотонного зонда Коробова А. – Коробова В. «Барва-ГПУ».

Їх висока терапевтична ефективність досягалася матричним виконанням випромінюючих елементів (двовимірним в апаратах «Барва-Флекс»,

«Барва-ФМК/ПХ» і одномірним, лінійним в апараті «Барва-ГПУ»), з одного боку, та створенням максимальної щільності потужності випромінювання у зоні впливу за рахунок або забезпечення прямого контакту з тканинами в апараті «Барва-Флекс», або фокусування випромінювання в апараті «Барва-ФМК/ПХ», або розташування випромінюючих елементів усередині зонда в апараті «Барва-ГПУ».

Безпека апаратів досягалася використанням для їх роботи електричного живлення з напругою 14 В.

Простота експлуатації апаратів забезпечувалася використанням у якості перетворювачів мережевої напруги адаптерів, аналогічних адаптерам для транзисторних приймачів, якими можуть користуватися навіть діти.

Таким чином, включивши адаптер в мережеву розетку і встановивши той чи інший апарат на відповідну патологічну зону (за призначенням лікаря), пацієнт самостійно може провести процедуру в домашніх умовах стільки разів на день і з такою тривалістю, як призначить лікар.

Передозувань і негативних побічних ефектів при цьому не виникне.

Справа в тому, що негативних (в абсолютному розумінні значення цього слова) результатів під час терапії низькоінтенсивними, неускоджуючими світловими потоками отримати просто неможливо. Світло має коригуючу дію на регуляторні системи організму людини. Тому, задаючи апріорі надпорогові рівні потужності випромінювання та надпорогові значення часу опромінення, не варто далі турбуватися про результат — він завжди буде позитивним.

Безпека, ефективність, простота, надійність, довговічність роботи — таким вимогам відповідають нижчеперелічені апарати: фотонно-магнітні матриці Коробова А. — Коробова В. «Барва-Флекс/ФМ», фотонні масажери Коробова «Барва-ФМК/ПХ», а також фотонні зонди Коробова А. — Коробова В. «Барва-ГПУ». Ці апарати призначені для індивідуального користування і можуть забезпечити ефективне лікування та профілактику практично всіх найбільш поширених захворювань людини [115, 123, 129, 235].

У наступному розділі розглядаються технічні характеристики названих апаратів для фототерапії та показання до їх застосування.

## **2.2. Технічні характеристики та призначення фототерапевтичних апаратів**

На сьогодні, поряд з лазерами, в фототерапевтичних апаратах все ширше починають використовуватися більш дешеві та зручні в експлу-

атації джерела світла — напівпровідникові над'яскраві світлодіоди. При аналогічних параметрах випромінювання (з точки зору біологічної дії) ці джерела світла в порівнянні з лазерами більш компактні, прості та надійні. На базі таких світлодіодів розроблені й серійно випускаються фототерапевтичні апарати, опис яких наведено нижче.

### 2.2.1. Фотонно-магнітні матриці Коробова А. – Коробова В. «Барва-Флекс/ФМ»

Найбільш універсальними персональними медичними апаратами для світлотерапії, які вироблені корпорацією «Лазер і Здоров'я», є фотонно-магнітні матриці Коробова А. – Коробова В. «Барва-Флекс/ФМ».

Особливістю фотонних матриць є те, що вони мають гнучку основу. Це дозволяє матрицям повторювати форму тієї частини тіла людини, до якої вони прикладаються, що забезпечує максимально ефективну передачу випромінювання світлодіодів без втрат на відбиття на межі «повітря – шкіра людини».

Базовий варіант матриці, схематично зображений на рис. 2.1, містить 24 світлодіода, розташованих еквідистантно в 4 ряди по 6 світлодіодів у кожному ряді. Спеціальні матриці мають розташування світлодіодів 3x8 (для освітлення протяжних ділянок) і 2x12 (для освітлення хребта і паравертебральних зон).

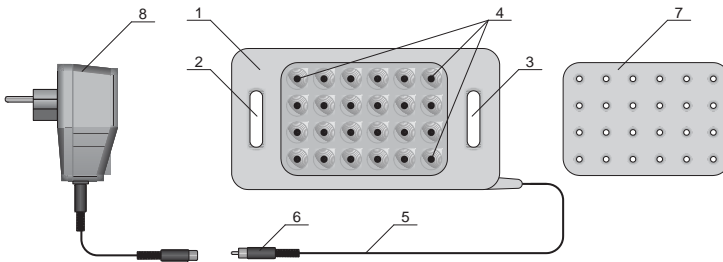


Рис. 2.1. Схеми фотонної та магнітної матриць «Барва-Флекс/ФМ»

Фотонні матриці «Барва-Флекс» представляють собою пластину 1 з двома вушками 2 і 3, які дозволяють фіксувати матрицю на тілі пацієнта за допомогою еластичних ремінів. Матриця виготовляється з гіпоалергенної медичної гуми і не викликає подразнення шкірних покривів. Електроживлення світлодіодів здійснюється від електромережі (220 В, 50 Гц) через адаптер 8, до якого матриця підключається за допомогою кабелю 5 з роз'ємом 6. При необхідності поєднаного впливу електромагнітного ви-

проміювання інфрачервоної та видимої частин спектра з постійним магнітним полем на фотонну матрицю встановлюється магнітна матриця 7.

Основні технічні дані фотонно-магнітної матриці «Барва-Флекс/ФМ» подано в табл. 2.1.

Таблиця 2.1.

**Технічні дані фотонно-магнітної матриці «Барва-Флекс/ФМ»**

Найменування параметра	Од. вим.	Значення
Кількість світлодіодів у фотонній матриці	шт	24
Потужність випромінювання кожного світлодіода	мВт	5
Напруга живлення	В	14
Габаритні розміри базового варіанта фотонної матриці «Барва-Флекс», не більше	мм	190×98×15
Кількість кільцевих магнітів в магнітній матриці	шт	24
Магнітна індукція кожного магніту	мТл	10
Габаритні розміри магнітної матриці, не більше	мм	120×80×7

Дотримання санітарно-гігієнічних вимог забезпечується за рахунок використання одноразових прозорих поліетиленових пакетів для харчових продуктів відповідних розмірів, які одягаються на матрицю. У разі забруднення поверхні матриці може бути оброблена розчином прального порошку і продезинфікована 70% розчином етилового спирту.

Розміщення фотонних матриць по відношенню до тіла пацієнта буває: дистантним, контактним і контактним з компресією.

При дистантному способі опромінення матриця розташовується на деякій відстані від тіла, у результаті чого 5-10% світла відбивається від його поверхні.

У разі безконтактного застосування матриць останні можуть кріпитися в спеціальних держачах по одній або кілька штук для забезпечення можливості освітлювання великих поверхонь, наприклад, великих опіків.

При контактному способі опромінення практично все світло поглинається тканинами організму, в яких воно поширюється за законами нелінійної оптики. Це спричинено неоднорідністю тканин. У цьому випадку фотонна матриця фіксується на необхідній ділянці тіла пацієнта або за допомогою еластичної стрічки, або за допомогою «липучки».

При компресії тканин фотонною матрицею досягається найбільша глибина проникнення для світла даної довжини хвилі, крім того, за рахунок ущільнення тканин знижується ступінь дивергенції випромінювання, тобто його розсіювання. Компресія тканин забезпечується або самим

тілом пацієнта (лягти на матрицю), або фіксацією матриці давлячими пов'язками.

На сьогодні серійно випускається ряд модифікацій фотонних матриць «Барва-Флекс/ФМ», параметри випромінювання яких наведено в табл. 2.2.

Таблиця 2.2.

**Параметри випромінювання фотонних матриць  
«Барва-Флекс/ФМ»**

Модифікація	Випромінювання	Довжина хвилі, нм	Кількість світлодіодів, шт.	Потужність випромінювання, мВт
«Барва-Флекс/Ч»	червоне	660	24	120
«Барва-Флекс/Ж»	жовте	595	24	120
«Барва-Флекс/З»	зелене	525	24	120
«Барва-Флекс/С»	синє	470	24	120
«Барва-Флекс/ЧІЧ»	червоне	660	12	60
	інфрачервоне	940	12	60
«Барва-Флекс/ЖІЧ»	жовте	595	12	60
	інфрачервоне	940	12	60
«Барва-Флекс/ЗІЧ»	зелене	525	12	60
	інфрачервоне	940	12	60
«Барва-Флекс/СІЧ»	синє	470	12	60
	інфрачервоне	940	12	60
«Барва-Флекс/ПХ»	інфрачервоне	940	8	40
	червоне	660	4	20
	жовте	595	4	20
	зелене	525	4	20
	синє	470	4	20

За бажанням замовника в індивідуальному порядку можливе виготовлення фотонних матриць «Барва-Флекс» із випромінюванням у будь-якій області видимого діапазону спектра від 400 до 660 нм.

При виборі модифікації фотонної матриці для проведення процедури, необхідно враховувати специфіку дії світла того чи іншого спектрального діапазону.

**Червоне світло (660-630 нм)**

Електромагнітне випромінювання з довжинами хвиль у діапазоні 660-630 нм сприймається нормальним людським оком як червоне світло.

Випромінювання даного спектрального діапазону проникає через шкіру в тканини людини до 15-20 мм.

Червоне світло нормалізує дію імунної, ендокринної та центральної нервової систем.

Червоне світло має протизапальну, знеболюючу та протинабрякову дію, стимулює регенерацію тканин.

Червоне світло покращує мікроциркуляцію крові та лімфи, підвищує до норми знижений артеріальний тиск крові, покращує роботу серцевого м'яза, стимулює продукцію еритроцитів і гемоглобіну.

Червоне світло стимулює утворення АТФ в мітохондріях, підвищує біоенергетичний потенціал клітин і активність клітинних мембран, прискорює обмінні процеси.

Червоне світло використовується для лікування і профілактики:

- захворювань серцево-судинної системи (інсульт, інфаркт міокарда, артеріальна гіпотензія, анемія);
- неврологічних захворювань (вегето-судинна дистонія, остеохондроз, невралгія);
- інфекційних захворювань (ГРВІ, грип, туберкульоз);
- захворювань органів дихання (бронхіт, пневмонія, астма);
- захворювань ЛОР-органів (ангіна, фарингіт, отит, гайморит);
- захворювань шлунково-кишкового тракту (виразка шлунка та 12-палої кишки, гастрит, коліт, панкреатит);
- захворювань опорно-рухового апарату (сколіоз, артрит, артроз);
- депресивного, астеничного і апатичного станів;
- алергічних захворювань;
- травм, опіків, відморожень.

### **Помаранчеве світло (630-600 нм)**

Електромагнітне випромінювання з довжинами хвиль у діапазоні 630-600 нм сприймається нормальним людським оком як помаранчеве світло.

Випромінювання даного спектрального діапазону проникає у тканини людини на 10-15 мм.

Помаранчеве світло нормалізує дію імунної, ендокринної та центральної нервової систем.

Помаранчеве світло має протизапальну, протинабрякову десенсибілізуючу дію, стимулює регенерацію тканин.

Помаранчеве світло покращує мікроциркуляцію крові та лімфи, підвищує до норми знижений артеріальний тиск крові, стимулює роботу серця, покращує роботу наднирників, сприяє виробленню адреналіну.

Помаранчеве світло нормалізує діяльність шлунково-кишкового тракту, збуджує апетит, регулює діяльність щитовидної залози, усуває судоми, знімає м'язове напруження, прискорює загоєння гнійних процесів.

Помаранчеве світло використовується для лікування та профілактики:

- захворювань серцево-судинної системи (інсульт, інфаркт міокарда, артеріальна гіпотензія, атеросклероз, анемія);
- неврологічних захворювань (вегето-судинна дистонія, остеохондроз, невралгія);
- інфекційних захворювань (ГРВІ, грип, туберкульоз);
- захворювань органів дихання (bronхіт, пневмонія, астма);
- захворювань ЛОР-органів (ангіна, фарингіт, отит, гайморит);
- захворювань шлунково-кишкового тракту (виразка шлунка і 12-палої кишки, гастрит, коліт, панкреатит, метеоризм, анорексія, втрата ваги);
- захворювань опорно-рухового апарату (артрит, артроз, міозит, судоми);
- захворювань нирок і сечового міхура;
- депресивного, астеничного і апатичного станів;
- клімактеричного синдрому;
- алергічних захворювань.

### **Жовте світло (600-570 нм)**

Електромагнітне випромінювання з довжинами хвиль у діапазоні 600-570 нм сприймається нормальним людським оком як жовте світло.

Випромінювання даного спектрального діапазону проникає в тканини людини на 9-12 мм.

Жовте світло нормалізує дію імунної, ендокринної та центральної нервової системи.

Жовте світло має фотореактивуючу, радіопротекторну, детоксикаційну, протинабрякову дію, стимулює регенерацію тканин, особливо кісткових.

Жовте світло покращує мікроциркуляцію крові та лімфи, стимулює роботу серця без підвищення артеріального тиску, покращує роботу судин головного мозку, надає тонізуючу дію на нервово-м'язову систему, нормалізує роботу підшлункової залози.

Жовте світло надає регулюючу дію на систему травлення і процеси секреції, знижує вміст холестерину в крові, регулює мінеральний обмін, сприяє виведенню токсинів і отрут, у тому числі, миш'яку, свинцю, пестицидів і радіонуклідів.

Жовте світло використовується для лікування і профілактики:

- захворювань ендокринної системи (автоімунний тиреоїдит, вузловий зуб);
- захворювань серцево-судинної системи (інсульт, інфаркт міокарда);

- неврологічних захворювань (парез, невралгія, остеохондроз);
- захворювань шлунково-кишкового тракту (атонія кишечника, гастрит, коліт, панкреатит, закрепи, втрата апетиту);
- інфекційних захворювань (ГРВІ, грип);
- захворювань органів дихання (бронхіт, астма, пневмонія);
- захворювань нирок і сечового міхура;
- захворювань ЛОР-органів (отит, гайморит, ангіна, фарингіт);
- депресивних, астенічних, апатичних станів;
- целюліту;
- алкоголізму, наркоманії.

### **Зелене світло (550-520 нм)**

Електромагнітне випромінювання з довжинами хвиль у діапазоні 550-520 нм сприймається нормальним людським оком як зелене світло.

Випромінювання даного спектрального діапазону проникає через шкіру в тканини людини на 5-9 мм.

Зелене світло нормалізує імунну, ендокринну та центральну нервову системи.

Зелене світло має тонізуючу, детоксикаційну, стабілізуючу дію, стимулює функцію гіпофіза, нормалізує роботу вилочкової залози.

Зелене світло покращує мікроциркуляцію крові, знижує до норми підвищений артеріальний тиск, стимулює регенерацію тканин, прискорює утворення колагену.

Зелене світло має нормалізуючу дію при всіх гострих і хронічних захворюваннях, попереджає утворення келоїдних рубців, підвищує тонус шкіри, сприяє формуванню м'язів, сприяє швидкому засипанню.

Зелене світло використовується для лікування і профілактики:

- захворювань серцево-судинної системи (аритмія, артеріальна гіпертензія, інфаркт міокарда, інсульт);
- неврологічних захворювань (невралгія, безсоння, підвищена збудливість);
- інфекційних захворювань (грип, ГРВІ);
- захворювань органів дихання (астма, бронхіт);
- захворювань органів зору (міопія, стомлення очей);
- алергічних захворювань;
- опіків, травм, відморожень.

### **Блакитне світло (510-480 нм)**

Електромагнітне випромінювання з довжинами хвиль у діапазоні 510-480 нм сприймається нормальним людським оком як блакитне світло.



Випромінювання даного спектрального діапазону проникає через шкіру в тканини людини на 4-7 мм.

Блакитне світло нормалізує імунну, ендокринну, центральну нервову системи.

Блакитне світло має протизапальну, антибактеріальну дію, регулює роботу серця, нормалізує сон, регулює обмін речовин.

Блакитне світло покращує мікроциркуляцію крові і лімфи, підвищує кислородтранспортну функцію крові, знижує м'язовий тонус.

Блакитне світло попереджає утворення келоїдних рубців, прискорює утворення колагену.

Блакитне світло використовується для лікування і профілактики:

- захворювань серцево-судинної системи (аритмія, тахікардія, артеріальна гіпертензія);
- неврологічних захворювань (епілепсія, гіперактивність дітей, ДЦП);
- захворювань ЛОР-органів (фарингіт, ангіна, ларингіт);
- алергічних захворювань;
- опіків, відморожень, травм, саден;
- захворювань органів дихання (бронхіт, астма).

### **Синє світло (470-440 нм)**

Електромагнітне випромінювання з довжинами хвиль у діапазоні 470-440 нм сприймається нормальним людським оком як синє світло.

Випромінювання даного спектрального діапазону проникає через шкіру в тканини людини на 3-5 мм.

Синє світло надає нормалізуючу дію на імунну, ендокринну, центральну нервову системи.

Синє світло має протизапальну, протинабрякову, десенсибілізуючу, антибактеріальну, аналгетичну, спазмолітичну дію.

Синє світло нормалізує кровообіг, знижує гіперфункцію щитовидної залози, діє заспокійливо при збудженні та болю, нормалізує дихання.

Синє світло надає розсмоктуючу дію при набряках і тканинних розростаннях, зупиняє кровотечу, зменшує патологічні виділення.

Синє світло використовується для лікування і профілактики:

- захворювань серцево-судинної системи (аритмія, тахікардія, артеріальна гіпертензія);
- неврологічних і психічних захворювань (безсоння, меланхолія, епілепсія, істерія);
- дерматологічних захворювань (дерматит, екзема, псоріаз, вугрі, мікози);
- інфекційних захворювань (ГРВІ, грип, туберкульоз);

- захворювань органів дихання (бронхіт, астма);
- захворювань ЛОР-органів (фарингіт, ангіна, ларингіт);
- захворювань шлунково-кишкового тракту (гастрит, коліт, геморой);
- захворювань опорно-рухового апарату (артрит, артроз, сколіоз);
- алергічних захворювань;
- опіків, відморожень, травм, саден.

### **Фіолетове світло (430-400 нм)**

Електромагнітне випромінювання з довжинами хвиль у діапазоні 430-400 нм сприймається нормальним людським оком як фіолетове світло.

Випромінювання даного спектрального діапазону проникає через шкіру в тканини людини на 2-3 мм.

Фіолетове світло нормалізує імунну, ендокринну та центральну нервову системи.

Фіолетове світло має протизапальну, анальгетичну, десенсибілізуючу, антибактеріальну, спазмолітичну дію.

Фіолетове світло знімає м'язове напруження, нормалізує діяльність лімфатичних вузлів і підшлункової залози, знижує інтенсивність обміну речовин, усуває відчуття голоду.

Фіолетове світло зупиняє кровотечу.

Фіолетове світло використовується для лікування і профілактики:

- дерматологічних захворювань (вугрі, мікози, фурункульоз, дерматит, екзема, псоріаз);
- інфекційних захворювань (ГРВІ, грип, туберкульоз);
- захворювань серцево-судинної системи (артеріальна гіпертензія, аритмія, тахікардія);
- неврологічних захворювань (безсоння, меланхолія);
- травм, опіків, відморожень, трофічних виразок;
- захворювань ЛОР-органів (ангіна, фарингіт);
- захворювань опорно-рухового апарату (артрит, артроз);
- алергічних захворювань.

Набір матриць за спектром випромінювання повністю задовольняє вимогам, поставленим до апаратів для кольоротерапії [241, 243].

Фотонні матриці «Барва-Флекс/ФМ» широко використовуються для лікування та профілактики захворювань:

- інфекційних [63, 64, 65, 66, 156, 157];
- неврологічних [10, 15, 18, 32, 33, 50, 67, 68, 73, 92, 101, 102, 103, 131, 132, 137, 151, 161, 162, 186, 187, 191, 193, 194, 195, 247, 248, 271];

- кардіологічних [42, 104, 113, 130, 140, 233, 234, 240, 242];
- захворювань органів дихання [16, 44, 47, 48, 49, 57, 80, 168, 197, 198, 199, 200, 201, 245, 274, 275];
- ЛОР-органів [121];
- стоматологічних захворювань [20, 21, 22, 23, 24, 56, 81, 133, 223, 250, 251, 252];
- шлунково-кишкового тракту [3, 7, 30, 74, 171, 231, 272];
- гінекологічних захворювань [19, 58, 99, 152, 174, 222, 232, 257, 258, 259, 262, 264, 265];
- опорно-рухового апарату [10, 11, 14, 17, 26, 43, 51, 70, 71, 72, 75, 178, 183, 196, 237].

Фотонні матриці останнім часом все частіше використовуються в дерматології [8, 12, 45, 76, 105, 107, 206], косметології [6] та в реабілітації онкологічних хворих [210, 213, 214, 215, 216].

За допомогою матриць ефективно лікується синдром хронічної втоми [243], депресивні розлади [37], наркоманія, алкоголізм, тютюнопаління [224, 267].

Застосування фотонних матриць Коробова А. – Коробова В. «Барва-Флекс/ФМ» дає хороші результати в спортивній медицині та при підготовці спортсменів до змагань [100, 166, 172, 175].

Фотонні матриці «Барва-Флекс/ФМ» використовуються у гнійній хірургії, травматології [86, 87, 88, 89, 90, 169, 170, 212, 220] і комбустіології [169], а також для фотофорезу [239].

Застосування матриць рекомендовано в педіатрії [38, 52, 53, 54, 55, 56, 57, 58, 59, 82, 83, 85, 108, 144, 145, 146, 147, 148, 149, 150, 153, 164, 171, 185, 260, 261], для лікування осіб з ослабленим імунітетом [74, 236], в тому числі постраждалих від наслідків аварії на Чорнобильській АЕС [84], для лікування осіб літнього віку [239, 253].

Слід відзначити ефективність фотонних матриць «Барва-Флекс/ФМ» для лікування і профілактики серцево-судинних захворювань, у тому числі інфаркту міокарда та інсульту [50]; для реабілітації постінфарктних і постінсультних станів, а також для нормалізації підвищеного і зниженого артеріального тиску [240, 242]. Своєчасне, протягом перших двох годин після інфаркту або інсульту, застосування матриці «Барва-Флекс/ФМ» підвищує ймовірність успішного результату як мінімум до 80%, тому що під дією світла нормалізуються реологічні показники крові.

Світло видимого та інфрачервоного діапазонів спектра, що випромінюється фотонними матрицями «Барва-Флекс/ФМ», надає протизапальний, загоюючий і анальгезуючий ефекти, знімає больові синдроми в суглобах, хребті, м'язах [10, 11, 61, 69, 89, 244].

Застосування фотонних матриць «Барва-Флекс/ФМ» дає можливість ефективно знизити рівень холестерину і  $\beta$ -ліпопротеїдів у пацієнтів з гіперліпідемією і тому може рекомендуватися при комплексному лікуванні ІХС, цукрового діабету, гепатозів, гепатитів та інших патологій, які супроводжуються підвищенням рівня ліпідів [272].

Практика використання фотонних матриць показує, що завдяки застосуванню апаратів «Барва-Флекс/ФМ» вдається вилікувати пневмонію за 5-7 днів без антибіотиків.

Використання фотонних матриць скорочує термін лікування найбільш поширених захворювань людини в 1,3-3 рази [37, 66, 133, 157].

Таким чином, за допомогою апаратів «Барва-Флекс/ФМ» для кольоротерапії в домашніх умовах можливо забезпечити лікування та профілактику 60-70% найбільш поширених захворювань людини.

Використання апарату «Барва-Флекс/ФМ» у домашніх умовах особливо показано при лікуванні хронічних захворювань, коли пацієнтові необхідно прийняти в день 2-3 процедури або провести тривалий сеанс світлотерапії, а також у тих випадках, коли необхідно провести лікування або профілактику захворювань всім членам сім'ї, наприклад, при епідеміях інфекційних захворювань чи в осінньо-зимовий і зимово-весняний періоди для профілактики загострення хронічних захворювань [93].

При цьому пацієнту гарантується висока ефективність лікування, відсутність негативних побічних ефектів і протипоказань.

Фотонні матриці постійно використовуються в експериментальних дослідженнях в якості або джерела світла, або об'єкта досліджень [5, 9, 29, 34, 41, 96, 109, 110, 111, 114, 116, 117, 118, 119, 120, 124, 127, 128, 136, 138, 139, 141, 142, 158, 189, 190, 209, 211, 217, 219, 228, 229, 230, 256, 268].

Методики застосування фотонних матриць для лікування найбільш поширених захворювань людини надані в розділі 3.

### **2.2.2. Фотонний масажер Коробова «Барва-ФМК/ПХ»**

Наступним із серії персональних медичних апаратів, що випускаються корпорацією «Лазер і Здоров'я», є фотонний масажер Коробова «Барва-ФМК/ПХ». Особливістю фотонного масажера є те, що він забезпечує одночасну поєднану дію двох факторів — прессури за допомогою голчастого ролика, виготовленого з прозорого для світла матеріалу, і випромінювання світлодіодів, установлених всередині обертового голчастого ролика. Це дозволяє, завдяки контакту, без втрат доставляти оптичне випромінювання до тканин, на які спрямовано вплив, а завдяки прессурі доставляти це випромінювання у глибші зони. Переміщення масажера

по тілу пацієнта стимулює кровообіг і лімфоток у тканинах. Конструкція масажера зумовлює абсолютну безпеку його використання. Це досягається тим, що оптичне випромінювання концентрується у вершинах пірамід голчастого ролика, після виходу з яких розсіюється під великими кутами, що знижує щільність потужності випромінювання до безпечного рівня для очей уже в декількох сантиметрах від масажера. У конструкції масажера можна виділити два функціональних елементи – прозорий голчастий ролик із вістрями 1, укріплений на рукоятці 2, і оптичну систему, розміщену всередині прозорого голчастого ролика 1 (див. рис. 2.2).

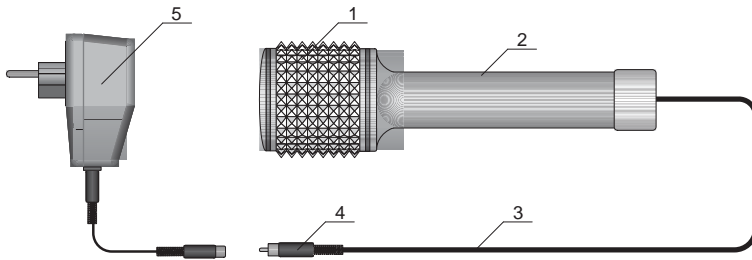


Рис. 2.2. Схема фотонного масажера Коробова «Барва-ФМК/ПХ»

Оптична система фотонного масажера містить 25 світлодіодів, що випромінюють у п'яти спектральних діапазонах (з максимумами на довжинах хвиль 940, 660, 595, 525 і 470 нм) по 5 штук в кожному діапазоні.

Електроживлення світлодіодів здійснюється від електромережі через адаптер 5, до якого масажер підключається за допомогою кабелю 3 із роз'ємом 4.

Технічні дані фотонного масажера «Барва-ФМК/ПХ» наведені в таблиці 2.3.

Таблиця 2.3.

Технічні дані фотонного масажера «Барва-ФМК/ПХ»

Найменування параметра	Од. вим.	Значення
Довжина хвилі випромінювання світлодіодів		
інфрачервоні	нм	940
червоні	нм	660
жовті	нм	595
зелені	нм	525
сині	нм	470
Потужність випромінювання кожного світлодіода	мВт	5
Напруга живлення	В	14
Габаритні розміри масажера	мм	215×Ø63

Для дотримання санітарно-гігієнічних норм після кожного сеансу масажу ролик із голками промивається у розчині миючого засобу, температура якого не повинна перевищувати 40°C. Для дезинфекції ролик із голками опускається в 70% розчин спирту на 2-3 хвилини, а рукоятку масажера протирають тампоном, змоченим спиртовим розчином.

В основу лікувальної дії фотонного масажера «Барва-ФМК/ПХ» покладено поєднану дію двох факторів — оптичного випромінювання і пресурного масажу [193].

Техніка виконання масажу фотонним масажером нічим не відрізняється від класичної техніки масажу звичайними масажерами (металеовими, дерев'яними). Відмінність полягає тільки в результаті масажу. Ефект від масажу масажером «Барва-ФМК/ПХ» посилюється завдяки додатковій дії світла. Причому, це підсилення не адитивне, а синергічне. Оптичне випромінювання надає протизапальний, загоюючий і анальгезуючий ефекти, збільшує поглинання кисню тканинами, знімає больові синдроми в суглобах, хребті, м'язах.

Подразнення, викликані голчастим роликом масажера, сприймаються рецепторними апаратами шкіри, м'язів, суглобів і передаються у вищі відділи центральної нервової системи, кору головного мозку. Ці подразнення викликають відповідні рефлекторні реакції судин — рухового і трофічного характеру.

Під дією цих реакцій підвищуються окислювально-відновні процеси, які покращують живлення м'язів і сприяють зміцненню і поліпшенню їх моторних функцій.

Залежно від сили масажу, тривалості його дії і стану організму в різній мірі змінюються: хімізм м'язового обміну, поліпшення крово- і лімфообігу, усунення венозних застоїв, розсмоктування набряків, збільшення постачання тканин киснем, підвищення тканинного обміну, прискорення виділення продуктів обміну.

Поліпшення обмінних процесів в шкірі і підшкірній клітковині сприяють підвищенню еластичності і пружності шкіри, а також перешкоджають утворенню жирових відкладень.

Нижче наведена техніка масажу фотонним масажером Коробова «Барва-ФМК/ПХ».

### *Масаж голови, шиї*

Шкіра волосистої частини голови досить щільна, але вільно зміщується, має значну кількість сальних і потових залоз. Кровопостачання шкіри голови здійснюється артеріями, що входять у систему внутрішньої і зовнішньої сонних артерій. Лімфатичні судини шкіри голови проходять

від тім'я вниз, назад і в сторони до лімфатичних вузлів, розташованих близько вушних раковин і на потилиці.

Масаж волосистої частини голови може проводитися поверх волосся і з оголенням шкіри.

Поза людини, якій роблять масаж — сидячи, лежачи. Масажист сидить або стоїть позаду пацієнта.

Масаж поверх волосся проводиться від чола до потилиці, від тім'я до вушних раковин, від верхівки вниз радіально в усі сторони. Напрямок масажних рухів повинен відповідати напрямку росту волосся і вивідних проток залоз (не проводити масажних прийомів проти напрямку росту волосся). Сила натискання — помірна.

Показання: захворювання органів кровообігу, наслідки травм, захворювання шкіри, розумова перевтома, простудні захворювання, косметичні порушення, випадання волосся.

Методичні вказівки.

Перед масажем волосистої частини голови зробити легке кругове розтирання лобної, скроневої, потиличної областей голови для поліпшення кровотоку у венозних судинах.

Тривалість процедури — від 3 до 10 хв, кількість проходів по одній зоні — 2-4.

Після масажу волосистої частини голови провести масаж комірцевої зони.

Всі прийоми чергувати з погладжуванням руками.

Масаж волосистої частини голови з оголенням шкіри проводиться по проділах. Проділи розчісують у сагітальному напрямку від середини волосистої межі чола до потилиці.

Показання: суха себорея, рубцеві зміни шкіри після опіків, травм, передчасне випадання волосся.

Методичні вказівки.

Після масажу одного проділу, розчесати наступний проділ також у сагітальному напрямку на відстані 2-3 см та повторити процедуру.

У поперечному напрямку робити до 10-12 проділів.

У сагітальному напрямку робити до 16-18 проділів.

Тривалість дії на кожен проділ — по 1-2 хв, уся процедура займає до 20 хв залежно від захворювання, завдань, що стоять перед фахівцем із масажу.

При масажі області шиї необхідно пам'ятати, що шкіра переднього і бічних відділів шиї ніжна і легко зміщується. В області потилиці шкіра більш товста і менш рухлива. При пальпації під час повороту голови легко визначити грудино-ключично-соскоподібний м'яз. Між цим м'язом і трахеєю можна відчутися пульсацію загальної сонної артерії, а в підключ-

чичній ямці — пульсацію підключичної артерії. Лімфатичні судини, що проходять у області шиї, впадають в лімфатичні вузли, розташовані групами на межі голови і шиї (потиличні, заушні, привушні, нижньощелепні, язичні, заглоткові, щічні, підборідні).

Напрямок масажних рухів — зверху вниз. Сила натискання — помірна.

Показання: захворювання серцево-судинної системи, центральної та периферичної нервової систем, органів дихання, внутрішніх органів, травми і захворювання хребта, захворювання шкіри та її uszkodження після операції, а також у косметичних або гігієнічних цілях.

Методичні вказівки.

Масаж шиї проводиться від 3 до 10 хв за показаннями, кількість проходів по одній зоні — 6-7.

Необхідно дотримуватися обережності при масажі передньої поверхні шиї, області сонних артерій.

При масажі хворий не повинен затримувати дихання.

Кожен прийом масажу чергувати з погладжуванням.

### *Масаж верхніх кінцівок*

Плечовий пояс (лопатка і ключиця) і вільна верхня кінцівка (плечова кістка, кістки передпліччя, кисті) взаємопов'язані при різних рухах. Кровопостачання верхньої кінцівки забезпечується підключичною артерією, а венозний відтік відбувається через підключичну вену. Лімфатичні судини на пальцях по тильній стороні йдуть поперечно до бічної і долонної поверхонь, звідси прямують до долоні, на передпліччі та далі на плече, до пахвових і підключичних лімфатичних вузлів. Іннервація верхньої кінцівки здійснюється нервами плечового сплетіння.

При проведенні масажу верхніх кінцівок поза пацієнта — сидячи або лежачи. Масажні рухи слід проводити по ходу лімфатичних судин у напрямку до лімфатичних вузлів (область ліктьового згину, пахвової западини). Уздовж променевої кістки, по задній поверхні плеча і через дельтоподібний м'яз завершити масажні рухи в області надключичного лімфатичного вузла, потім по ліктьовій кістці, по передній поверхні плеча і завершити рухи в області пахвового лімфатичного вузла.

Масаж кисті починають із масажу тильної поверхні кисті (від кінчиків пальців до середньої третини передпліччя), потім масажують окремо кожен палець у напрямку до його основи по тильній, долонній і бічній поверхнях.

Масаж передпліччя проводиться у напрямку від кисті до ліктьового згину. Масажується як внутрішня поверхня передпліччя, так і зовнішня.

Після масажу передпліччя здійснюється масаж ліктьового суглоба.

Масаж плеча проводиться в напрямку до пахвової ямки.



Масаж плечового суглоба проводиться у довільній формі.

Масажують спочатку дельтоподібний м'яз, а потім плечовий суглоб. Якщо масажист знаходиться перед пацієнтом, то для кращого доступу до нього пропонують закласти руку за спину, якщо ззаду, то хворий кладе руку на інше плече. Нижня поверхня суглобової сумки стає більш доступна для масажиста при відведенні руки в сторону або її розміщені на плечі масажиста.

Показання: захворювання і травми м'яких тканин, кісток, суглобів; захворювання судин, периферичних нервів, шкірні захворювання.

Методичні вказівки при масажі верхніх кінцівок.

До масажу максимально розслабити м'язи хворого.

При масажі окремих областей проводити попередній масаж всієї руки.

Кисть і передпліччя окремо не масажувати (при масажі передпліччя треба діяти і на кисть).

При масажі плеча — масажувати весь плечовий пояс.

При масажуванні м'язів плеча не впливати на внутрішню борозну двоголового м'яза.

При травмах починати масаж з вище розташованої області або з підготовчого масажу всієї кінцівки.

Тривалість процедури залежить від мети масажу і може сягати 3-10 хв при масажі окремих областей та 12-15 хв при масажі всієї кінцівки, кисть проходить по одній зоні — 5-6.

### *Масаж нижніх кінцівок*

Нижня кінцівка ділиться на тазовий пояс і на вільну нижню кінцівку. Кровопостачання нижньої кінцівки здійснюється системою клубової артерії. Лімфатичні судини розташовуються по ходу кровоносних судин, починаючись з тилу стопи і підошви, вони йдуть від дистальних відділів до проксимальних відділів кінцівки.

При проведенні масажу нижніх кінцівок положення хворого — лежачи на животі, на спині. Масажні рухи проводять по ходу лімфатичних судин у напрямку до підколінних і пахових лімфатичних вузлів.

Масаж стопи здійснюється від пальців по тильній поверхні стопи, по передній поверхні гомілки до підколінних лімфатичних вузлів.

Масаж гомілковостопного суглоба і гомілки проводиться у напрямку знизу вгору. Натиснення при масажі суглоба і передньої поверхні гомілки несильне, при масажі задньої поверхні гомілки — сильне.

Масаж колінного суглоба проводиться аналогічно масажу гомілковостопного суглоба.

Масаж стегна проводиться по передній, боковій, задній поверхнях. Натискання сильне, але не викликає больових відчуттів.

Масаж сідничних м'язів здійснюється за напрямками, показаним на рис. 2.3 (а). Натискання сильне, але не викликає больових відчуттів.

Масаж тазостегнового суглоба проводиться за напрямками, показаними на рис. 2.3 (а). Натискання сильне, але не викликає больових відчуттів.

Показання: при лікуванні захворювань серцево-судинної системи, травмах м'яких тканин, кісток, суглобів, периферичних нервів, паралічах.

Методичні вказівки:

Масажу окремих сегментів кінцівки повинен передувати попередній масаж усієї кінцівки.

При масажуванні в області підколінної западини рухи не повинні бути енергійними.

На внутрішній поверхні стегна, особливо в паховій області, натискання має бути мінімальним.

Тривалість масажу може бути від 3 до 15 хв при масажі окремих сегментів і від 5 до 20 хв — при масажі всієї кінцівки, кількість проходів по одній зоні — 5-6.

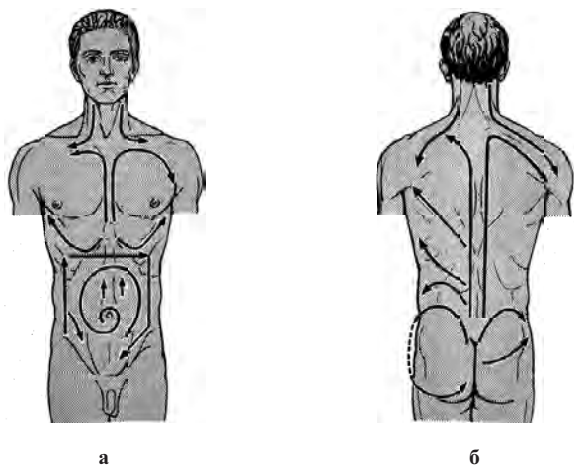


Рис. 2.3. Напрямок основних масажних рухів: а – в області грудей і живота, б – в області спини, попереку, шії і таза

### *Масаж спини, поперекової області і тазу*

Лімфоток з судин, розташованих у області спини, спрямований у пахові та пахові лімфатичні вузли. При проведенні масажу спини, поперекової області і тазу положення пацієнта — лежачи на животі, руки злегка зігнуті в ліктьових суглобах і розташовуються уздовж тулуба. Під лобову область, груди і живіт підкладають валики або подушки. Напрямок рухів — від крижів і клубових гребенів вгору до надключичних ямок, спочатку паралельно

остистих відростків хребців, а потім, відступивши від хребта, продовжувати рух вгору від подзвдошних гребенів до пахової ямки — рис. 2.3 (а).

Методичні вказівки.

Вплив на області сегмента С4 — D2, а також області нирок, легенів і серця повинний бути щадним.

Кількість проходів по кожній зоні — 7-8.

### *Масаж грудей*

Передня грудна стінка забезпечується кров'ю по внутрішній артерії молочної залози та її гілках, бічні стінки забезпечуються по гілках пахової артерії. Іннервація здійснюється спинномозковими нервами з підключичної частини плечового сплетіння. Лімфатичні судини грудей, супроводжуючи поверхневі вени, прямують до надключичних і пахових лімфатичних вузлів.

При проведенні масажу грудей положення пацієнта — лежачи на спині або сидячи на стільці. Напрямки руху зображені на рис. 2.3 (б). Сила натискання помірна. Кількість проходів по кожній зоні — 5-6. У жінок область молочних залоз не масажується!

### *Масаж живота*

Черевна стінка забезпечується кров'ю з пристінкових гілок зовнішньої і внутрішньої клубових артерій. Відтік венозної крові відбувається по однойменних венах системи нижньої та верхньої порожнистих вен. Лімфоток із верхньої половини передньої черевної стінки направлений в пахові лімфатичні вузли, а з нижньої половини — в пахові вузли. З глибоких шарів надчеревної області лімфа надходить в міжребер'я, із черевної — у поперекові, із підчеревної — у клубові лімфатичні вузли.

При проведенні масажу живота положення пацієнта — лежачи на спині, руки розташовуються уздовж тулуба. Напрями рухів при масажі живота зображені на рис. 2.3 (б). Сила натискання — залежно від товщини підшкірної жирової клітковини. Чим більше товщина жирової клітковини, тим сильніше натискання. Кількість проходів по кожній зоні — 4-5.

### *Гігієнічний масаж*

Гігієнічний масаж — активний засіб профілактики захворювань, збереження працездатності. Він застосовується у формі загального масажу або масажу окремих частин тіла.

Гігієнічний масаж застосовується разом з гімнастикою вранці, а також між періодами тренувань чи інших фізичних, розумових, психологічних навантажень.

Завдання гігієнічного масажу — підняти загальний тонус організму; зняти втому, дратівливість; відновити імунний статус організму.

Гігієнічний масаж проводиться найчастіше у формі самомасажу, тривалість його від 10 до 25 хвилин в залежності від віку: дітям від 7 до 12 років – 10-12 хвилин, від 12 до 18 років – 12-15 хвилин, дорослим від 18 до 45 років – 20-25 хвилин, а від 45 років і старше – до 15 хвилин.

Масаж починають зі спини і шиї (віддалених ділянок), потім масажують руку (внутрішню її частину), плече, далі ліктьовий суглоб, передпліччя і долонну поверхню кисті. Все те ж саме повторюють з протилежного боку.

Після цього масажують тазову область (поперечно, сідничні м'язи і крижі), потім задню поверхню стегна і колінний суглоб (спочатку на одній, потім на іншій стороні). Далі масажують литковий м'яз, ахіллове сухожилля і підшовну поверхню стопи (також поперемінно – то з одного боку, то з іншого).

Після масажу задньої половини тіла проводиться масаж передньої частини тіла.

Масаж починають із передньої частини стопи, гомілковостопного суглоба і групи м'язів передньої частини гомілки однієї ноги, а потім іншої. Далі масажують коліно та стегно однієї ноги, а потім іншої.

Після цього масажують спочатку груди, потім руку (зовнішню її частину). Все те ж саме повторюють з протилежного боку.

На завершення процедури масажують живіт.

Такий порядок масажу всього організму є в загальному масажі найбільш правильним, адже охоплює весь організм людини.

Усі рухи при масажі відбуваються по ходу лімфатичного струму у напрямку до найближчих лімфатичних вузлів. Верхні кінцівки масажуються у напрямку до ліктьових і пахвових вузлів, нижні – у напрямку до підколінних і пахвових. Груди масажуються від грудини в сторони, до пахвових западин. Спина – від хребетного стовпа в сторони: до пахвових западин при масажі верхньої і середньої частин спини, до пахвових – при масажі поперекової і крижової областей, шия масажується донизу, до підключичних вузлів. (Масаж самих лімфатичних вузлів не проводиться!).

### *Відновлювальний масаж на виробництві*

Усяка робота рано чи пізно призводить до стомлення. У результаті погіршується працездатність, менш точними стають рухи, знижується гострота сприйняття тощо. Усім цим проблемам зарадить відновлювальний самомасаж.

Уже давно помічено, що рівень продуктивності праці протягом робочого дня змінюється. Дослідження, проведені на особах різних професій, показали, що протягом перших двох годин роботи продуктивність наростає, досягає максимуму, а потім починає падати. У цей момент і потрібно починати самомасаж.

Завданням такого масажу є: 1) усунення стомлення; 2) сприяння швидкому відновленню працездатності (активізація діяльності органів кровообігу, зміцнення м'язової системи, сприяння рухливості суглобів тощо); 3) налаштування на подальшу роботу на високому рівні; 4) профілактика. Для кожної професії можна підібрати найбільш раціональні, ефективні прийоми самомасажу.

Відновлювальний самомасаж на виробництві (4-6 хвилин) стимулює кровообіг, забезпечує швидке зняття втоми і допомагає уникнути професійних захворювань.

Використання фотонного масажера «Барва-ФМК/ПХ» ефективно в спортивній медицині та для підготовки спортсменів до змагань. Проведення масажу безпосередньо перед тренуванням або змаганнями покращує кровопостачання м'язів, підвищує температуру шкіри, що дозволяє зняти відчуття ознобу на старті, зменшується число травматичних ушкоджень, крім того м'язи швидше реагують на вольові рухові імпульси і це покращує результати змагань. Фотонний масажер також використовується для лікування спортсменів після травм і відновлення фізичної форми.

Тривалий масаж грудної клітини підвищує дихальну функцію, а масаж спинних, шийних і міжреберних м'язів, а також місць прикріплення діафрагми до ребер сприяє якнайшвидшому зняттю втоми. Завдяки масажу апаратом «Барва-ФМК/ПХ» знімаються спазми мускулатури дрібних бронхів, зменшується набряклість легеневої тканини, що дозволяє ефективно лікувати такі захворювання, як пневмонія, бронхіальна астма, бронхіти.

Фотонний масажер «Барва-ФМК/ПХ» використовується як для гігієнічного масажу, зняття втоми, стресів, так і для лікувального масажу при остеохондрозі, вегетосудинній дистонії, варикозному розширенні вен, атеросклерозі нижніх кінцівок, артрозі, артриті, целюліті [25, 84, 93, 113, 115, 123, 157, 192].

Масаж цим апаратом впливає на периферичну і центральну нервову системи. Аферентні імпульси, що виникають під час масажу, подразнюють кінестетичні клітини кори та стимулюють відповідні центри до діяльності. Масаж апаратом «Барва-ФМК/ПХ» високоефективний для лікування невралгій.

Фотонний масажер Коробова «Барва-ФМК/ПХ» може бути використаний для лікування і профілактики вказаних вище захворювань самими пацієнтами в домашніх умовах за призначенням лікаря.

Методики застосування масажера Коробова «Барва-ФМК/ПХ» для лікування найбільш поширених захворювань людини наведені в розділі 3.

### 2.2.3. Фотонний зонд Коробова А. – Коробова В. «Барва-ГПУ»

Запальні захворювання в гінекології, проктології та урології є поширеною патологією. У ряді випадків це обумовлено такими факторами, як низька ефективність лікарських препаратів, велика кількість ускладнень, збільшення числа захворювань, що передаються статевим шляхом, а також проблеми з повноцінним обстеженням пацієнтів. Незважаючи на велику кількість методів лікування, впровадження у клінічну практику фототерапії істотно розширює можливості профілактики та лікування вищевказаної групи патологій, як у медичних закладах, так і в домашніх умовах.

Науково-дослідним інститутом лазерної біології та лазерної медицини протягом 8 років розробляються різні модифікації апаратів для фототерапії гінекологічних, проктологічних та урологічних захворювань. Один із них – універсальний апарат Коробова А. – Коробова В. «Барва-ГПУ». На відміну від традиційного підходу – «Апарат лазерної терапії + оптична насадка» – фотонний апарат «Барва-ГПУ» має так званий «активний зонд», тобто зонд, що містить всередині випромінюючі елементи – світлодіоди і здійснює безпосередній вплив на патологічну область. Такий підхід дозволяє підвищити щільність випромінювання за рахунок відсутності втрат в світловоді та насадці, а також на переходах «джерело випромінювання – світловод» та «світловод – насадка».

Розташування випромінюючих елементів усередині зонду забезпечує абсолютну гарантію отримання щільності потужності випромінювання, яка перевищує терапевтичний поріг, що не завжди досягалось у розсіюючих зондах.

У фотонному зонді «Барва-ГПУ» випромінююча система містить дванадцять світлодіодів – 1 і захищена прозорою пластиковою колбою – 2, укріплену на рукоятці – 3 (див. рис. 2.4).

Випромінююча система зонду (залежно від модифікації) містить 6 світлодіодів червоного спектра і 6 світлодіодів інфрачервоного спек-

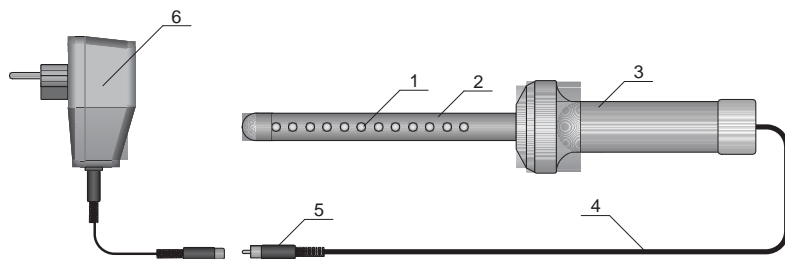


Рис. 2.4. Схема фотонного зонду Коробова А. – Коробова В. «Барва-ГПУ»

тра («Барва-ГПУ/ЧІЧ») або 6 світлодіодів синього діапазону і 6 світлодіодів інфрачервоного діапазону («Барва-ГПУ/СІЧ») та являє собою фактично лінійну матрицю світлодіодів, які чергуються через один. Електроживлення світлодіодів здійснюється від електромережі через спеціальний блок живлення і управління або через адаптер 6, до якого зонд підключається за допомогою кабелю 4 із роз'ємом 5.

Основні технічні дані фотонних зондів «Барва-ГПУ» наведені в табл. 2.4.

Таблиця 2.4.

## Технічні дані фотонних зондів «Барва-ГПУ»

Найменування параметра	Од. вим.	Значення
Довжина хвилі випромінювання світлодіодів:		
– червоних	нм	630-660
– інфрачервоних	нм	840-890
Кількість світлодіодів, усього	шт	12
Потужність випромінювання кожного світлодіода	мВт	5
Напряга живлення	В	14
Габаритні розміри фотонного зонду, не більше	мм	300×Ø54
Габаритні розміри активної частини фотонного зонду	мм	160×Ø16
Напрацювання на відмову, не менше	годин	100000

Дотримання санітарно-гігієнічних вимог забезпечується застосуванням презерватива, який одягається на захисну колбу і фіксується на спеціальному виступі на рукоятці зонду. Сам зонд і рукоятка обробляються 70% розчином медичного спирту або засобом «Дезоксон».

В основу лікувальної дії апарату «Барва-ГПУ» покладено здатність світла видимого та інфрачервоного діапазонів спектра прискорювати регенераційні процеси, надавати протизапальний, анальгезуючий і загоюючий ефекти.

При поєднанні світлотерапії з медикаментозною терапією концентрація лікарської речовини в зоні впливу світла збільшується, його дія пролонгується, лікувальний ефект посилюється, що дозволяє знижувати дозування фармпрепаратів, особливо таких небезпечних своїми негативними побічними діями, як антибіотики.

Фотонні зонди Коробова А. – Коробова В. «Барва-ГПУ» використовуються для лікування та профілактики таких захворювань: у гінекології – вульвовагініт, ендочервіцит, кольпіт, ерозія шийки матки, сальпінгоофорит та ін.; в проктології – анальний свербіж, геморої; в урології – неспецифічний простатит, аденома передміхурової залози [93, 98, 113, 115, 152, 184, 222, 259, 264]. Використання фотонного зонду «Барва-ГПУ» скорочує терміни лікування захворювань людини в 2-3 рази.

Методики застосування фотонного зонду «Барва-ГПУ» наведені в розділі 3.

## РОЗДІЛ 3

### МЕТОДИКИ ЗАСТОСУВАННЯ ФОТОТЕРАПЕВТИЧНИХ АПАРАТІВ СЕРІЇ «БАРВА» ДЛЯ РЕАБІЛІТАЦІЇ, ЛІКУВАННЯ І ПРОФІЛАКТИКИ НАЙПОШИРЕНІШИХ ЗАХВОРЮВАНЬ ЛЮДИНИ

#### 3.1. Захворювання органів дихання

##### Бронхіальна астма

Бронхіальна астма хронічне алергічне захворювання легенів, що проявляється через напади задишки або задухи, іноді через сухий кашель, у відповідь на вплив алергену або на тлі простудного захворювання, фізичного навантаження, емоційного стресу.

Етиологічними чинниками, що викликають алергічну форму бронхіальної астми, вважають екзогенні алергени. Відповідно до шляхів надходження в організм, неінфекційні астмогенні алергени ділять на три групи: інгаляційні (проникають через дихальні шляхи), ентеральні (через шлунково-кишковий тракт) і парентеральні (ін'єкції ліків, вакцин, сироваток).

У кожного хворого може бути, так званий, «свій» алерген, який необхідно знати.

Якщо відомо, що алергеном є хутро домашніх тварин, то необхідно або виключити контакт з ними, або, якщо все ж таки є ймовірність одиначних контактів, використовувати препарати для зняття нападів у якості профілактики перед контактом із твариною.

Алергеном може бути сухий корм для акваріумних рибок. У цьому випадку необхідно замінити його іншими видами корму.

Часто причиною поганого самопочуття є пір'я, яким набивають подушки, і вовна в матрацах. Тому астматикам необхідно замінити ці постільні речі та ті, що містять синтетичний матеріал (синтепон), які зараз можна знайти в продажу без особливих проблем.

Необхідно переглянути всі засоби побутової хімії, косметики та парфумерію — серед них можуть бути ті, які провокують алергію.



Алергія на пилок рослин — один із найбільш частих видів провокації астматичних нападів. Такі напади частіше виникають у певну пору року (у період цвітіння деяких видів трав або дерев). Тож необхідно, по можливості, виїхати з цього регіону, або вжити заходів профілактики нападів.

Приступ астми та інші прояви алергії можуть викликатися також ліками, зокрема, ацетилсаліциловою кислотою, парацетамолом та іншими знеболюючими препаратами.

Необхідно виключити з раціону ті продукти, які можуть провокувати напади астми (мед, цитрусові та фрукти, горіхи, шоколад, продукти, що містять барвники та консерванти та ін.)

На початку захворювання алергія у хворого астмою може бути на один фактор, з часом спектр алергенів розширюється.

Формування інфекційно-алергічної форми бронхіальної астми пов'язане з гострими і хронічними інфекційними процесами в органах дихання (гострий та хронічний бронхіт, пневмонія, синусит, гострі респіраторні захворювання, грип).

#### **Клініка.**

Бронхіальна астма — захворювання хронічне, протікає із загостреннями, які в більшості випадків змінюються періодами ремісії.

На першій стадії хвороби основним вираженням її є напади задухи експіраторного типу. Залежно від тяжкості нападів розрізняють легкий, середньої тяжкості та тяжкий перебіг захворювання.

На другій стадії характерна майже постійна експіраторна задишка, на тлі якої виникають важкі напади задухи й астматичний стан.

Тяжкість нападу визначається за суб'єктивною характеристикою хворого, вираженою задухою, аускультативними даними, за методом введення необхідних для його купірування медикаментів (легкі напади купіруються інгаляціями бронхолітиків, більш важкі вимагають підшкірних або внутрішньовенних ін'єкцій).

При легкому приступі хворий відчуває легке експіраторне затруднення дихання; він вільно рухається, блідості, ціанозу не відзначається. При перкусії — легеневий звук, при аускультатії — видих подовжений помірно, кількість сухих свистячих хрипів невелика.

Напади середньої тяжкості можуть супроводжуватися більш вираженим відчуттям задухи, блідістю шкірних покривів, помірним ціанозом. Дихання шумне, хрипи чути на відстані. При перкусії — звук із коробочним відтінком. Аускультативно видих подовжений, сухі хрипи в значній кількості.

При важких нападах усі перераховані симптоми виражені ще різкіше. Хворий приймає вимушене положення — сидячи, спираючись на лікті

або долоні, що сприяє включенню в акт дихання допоміжної мускулатури. Шкіра бліда, волога. Грудна клітка фіксована в положенні глибокого вдиху. Дихання спочатку прискорене, потім сповільнюється, дзижчаті та свистячі хрипи чути на відстані. При перкусії визначається коробковий звук. Нижні межі легенів опущені. Аускультативно визначити характер основних дихальних шумів практично неможливо. Видих різко подовжений. На вдиху і, особливо, на видиху вислуховується маса сухих хрипів високого тону.

Астматичний стан характеризується більш-менш тяжкою експіраторною задухою, яку не вдається лікувати звичайними бронхолітичними препаратами протягом доби. Загальний стан хворого важкий, положення вимушене, як при важкому нападі астми. Шкірні покриви ціанотичні. Тривале порушення альвеолярної вентиляції викликає наростаючу гіпоксію, потім гіперкапнію і респіраторний ацидоз.

При важких нападах задухи, й особливо при астматичному стані, зазвичай спостерігаються симптоми, що відображають стан серцево-судинної системи: тахікардія без важких порушень ритму серцевих скорочень, нерідко перехідна артеріальна гіпертензія. Можуть спостерігатися симптоми правощлуночкової серцевої недостатності: набухання шийних вен, застійне збільшення печінки.

### **Діагностика.**

Діагноз хвороби та орієнтоване визначення її форми визначається на підставі типових клінічних ознак, перерахованих вище.

Специфічна діагностика бронхіальної астми проводиться в умовах кваліфікованих лікувальних установ. Велике значення надається лабораторним дослідженням, проведенню шкірних і провокаційних проб.

### **Фототерапія бронхіальної астми.**

З метою підвищення ефективності та скорочення терміну лікування бронхіальної астми необхідно використовувати фототерапію в якості доповнення до традиційного лікування, а в разі протипоказань до застосування фармпрепаратів, можна провести фототерапію як основне лікування за допомогою фотонно-магнітних матриць Коробова А. — Коробова В. «Барва-Флекс/ФМ» і фотонного поліхромного масажера Коробова «Барва-ФМК/ПХ» за методикою, наведеною на сторінці 65 (див. також рис. 3.1).

## **Бронхіт**

Бронхіт — це запалення бронхів, яке в переважній більшості випадків пов'язане з інфекцією, яка може бути вірусною або бактеріальною.

Бронхіт може бути гострим або хронічним.

Розвиток бронхіту спричиняють різні несприятливі фізичні впливи — охолодження, вдихання сухого повітря, подразнюючий пил. Рідше основним етіологічним фактором є вплив на стінки бронхів токсичних і хімічних речовин, а також інтоксикація при патологічних процесах.

При гострому бронхіті розрізняють дві фази розвитку — нервово-рефлекторну та інфекційну. При впливі охолодження, фізичних і хімічних факторів або інфекції створюються умови для патологічних судинних рефлексів, обмінних і трофічних порушень у бронхіальних стінках, у результаті чого в бронхах розвивається активна гіперемія слизової оболонки, збільшується виділення слизу, знижується бар'єрна роль миготливого епітелію, порушується моторна та евакуаторна функція бронхів. Усе це призводить до зниження бар'єрної функції слизової оболонки по відношенню до населяючих її бактерій та зниження дренажної функції бронхів, що сприяє розвитку інфекційного процесу. При значно зниженій опірності або підвищеній вірулентності мікроорганізмів і вірусів, запальний процес поширюється як по всій поверхні бронхів, так і на всі шари їх стінок.

Серед факторів, які сприяють переходу гострого бронхіту в хронічний, особливе значення мають:

- зниження резистентності організму в результаті виснажуючих захворювань, повторних охолоджень, алергічної схильності та ін.;
- дія на бронхи неспецифічних подразників — куріння, алкоголь, тривалий вплив холодного чи запиленого повітря;
- глибокі порушення нейрогуморальної регуляції та трофіки бронхів у гострій фазі бронхіту, що призводять до перебудови епітелію бронхів із кількісними та якісними порушеннями секреції слизу;
- порушення дренажної функції бронхів за рахунок пошкодження миготливого епітелію і порушення моторики бронхів;
- наявність хронічних вогнищ інфекції у верхніх дихальних шляхах, особливо в придаткових пазухах носа.

### **Клініка.**

Клінічна картина гострого бронхіту складається із симптомів загальної інтоксикації та симптомів ураження бронхів. У перші 2 — 3 дні температура тіла підвищується, але нерідко залишається і нормальною. Має місце загальна слабкість, іноді може знобити, м'язові болі в спині та кінцівках, нежить, хриплисть голосу, лоскотання в горлі. Кашель є основним симптомом. Він може бути сухим (тобто без мокротиння) і вологим (відповідно, з мокротинням). Коли кашель вологий, то він відіграє захисну роль: видалення мокротиння із мікроорганізмами, які викликали запалення, очищення бронхів, забезпечення доступу повітря. Сухий кашель

пов'язаний із тим, що мокротиння дуже густе і не може відійти або з тим, що її немає, а є тільки потовщення слизової оболонки бронхів та його роздратування запальним процесом, що й стимулює кашльовий рефлекс.

Хронічний бронхіт епізодично загострюється і проявляється кашлем із мокротинням. Мокротиння часто носить гнійний характер, що пов'язане з бактеріальним походженням хронічного бронхіту.

### **Діагностика.**

Діагностика бронхіту не викликає ускладнень і заснована на клінічних проявах.

### **Фототерапія бронхіту.**

Із метою підвищення ефективності та скорочення терміну лікування бронхіту необхідно використовувати фототерапію у якості доповнення до традиційного лікування, а в разі протипоказань до застосування фармпрепаратів, можна провести фототерапію як основне лікування за допомогою фотонно-магнітних матриць Коробова А. — Коробова В. «Барва-Флекс/ФМ» і фотонного поліхромного масажера Коробова «Барва-ФМК/ПХ» за методикою, наведеною на сторінці 65 (див. також мал. 3.1).

## **Трахеїт**

Трахеїт — запалення слизової оболонки трахеї. Розрізняють гострий та хронічний трахеїт.

Гострий трахеїт рідко буває ізольованим, частіше він протікає у поєднанні з гострим ринітом, фарингітом і ларингітом. Найбільш частою причиною гострого трахеїту є вірусна інфекція. Захворюванню сприяє вдихання сухого, переохолодженого або запиленого повітря, токсичних парів і газів. У дітей сприяючими факторами можуть бути ексудативно-катаральний діатез, рахіт, дистрофія, а також несприятливі гігієнічні умови.

Морфологічні зміни в трахеї при гострому трахеїті характеризуються набряком, інфільтрацією та гіперемією слизової оболонки.

Хронічний трахеїт може розвинути з гострого. Часто він буває результатом куріння і зловживання алкоголем, а також наслідком застійних явищ у дихальних шляхах на ґрунті емфіземи легенів, хвороб серця, нирок; нерідко він обумовлений хронічними захворюваннями носа і придаткових пазух носа.

При хронічному трахеїті спостерігаються гіпертрофічні або атрофічні зміни слизової оболонки трахеї. Гіпертрофічний трахеїт характеризується розширенням судин і набуханням слизової оболонки, посиленням виділенням слизу та гнійного мокротиння. У випадках атрофії слизова обо-

лонка стоншується, набуває гладкого, блискучого вигляду, стає сірою, іноді покривається дрібними кірками, що викликають болісний кашель.

### **Клініка.**

Клінічна картина гострого трахеїту зазвичай проявляється після гострого запалення верхніх відділів дихальних шляхів. Найбільш характерною ознакою на початку захворювання є сухий кашель ночами і особливо вранці. Кашель починається нападами при глибокому вдиху, сміху, плачі, при зміні температури навколишнього середовища. Під час або після нападу кашлю відчувається саднячий біль в області глотки і за грудиною, дихання стає поверхневим і прискореним. Голос може бути хрипким.

Загальний стан хворого зазвичай страждає незначно, температура частіше злегка підвищена, особливо вечорами; у дітей температура нерідко досягає 39°C. Мокротиння на початку захворювання відділяється важко, у невеликих кількостях, має в'язкий слизовий характер. Поступово (починаючи з 3 – 4 дня) воно стає слизово-гнійним, збільшується його кількість, починає відокремлюватися легше; біль при кашлі стає менш інтенсивним і через 1 – 2 тижні захворювання зазвичай закінчується.

Головним симптомом хронічного трахеїту є нападopodobний болісний кашель, що супроводжується болями в області грудей, більш сильний вранці і вночі.

### **Діагностика.**

Діагностика трахеїту не викликає труднощів і ґрунтується на клінічних ознаках. Діагноз уточнюють при огляді трахеї за допомогою ларингоскопа або ендоскопа.

### **Фототерапія трахеїту.**

З метою підвищення ефективності та скорочення терміну лікування трахеїту необхідно використовувати фототерапію в якості доповнення до традиційного лікування, а в разі протипоказань до застосування фармпрепаратів, можна провести фототерапію як основне лікування за допомогою фотонно-магнітних матриць Коробова А. – Коробова В. «Барва-Флекс/ФМ» і фотонного поліхромного масажера Коробова «Барва-ФМК/ПХ» за методикою, наведеною на сторінці 65 (див. також рис. 3.1).

## **Пневмонія**

Пневмонія – запалення легенів, що виникає внаслідок різноманітних причин, серед яких – збудники інфекції, хімічні подразники і аутоімунні реакції.

В більшості випадків запалення легенів виникає як ускладнення гострої респіраторної вірусної інфекції (ГРВІ). Пневмонія також може

бути викликана і бактеріальною інфекцією. Причиною пневмонії все частіше виявляються умовно-патогенні мікроорганізми, що викликають захворювання тільки при ослабленій імунній системі.

Запалення легенів буває наслідком їх подразнення хімічними речовинами і розвивається в результаті безпосереднього пошкодження легеневої тканини.

При аутоімунних захворюваннях, наприклад, при системному червоному вовчаку, в організмі виробляються антитіла проти власних тканин; вплив таких аутоантитіл на легеневу тканину може призвести до запалення легенів.

### **Клініка.**

Раптовий підйом температури до 40°C, що супроводжується сухим кашлем, надзвичайно поганим самопочуттям, задишкою (будь-яке фізичне навантаження, навіть мінімальне, викликає прискорене важке дихання). При цьому можуть бути болі в грудях, що посилюються при кашлі та глибокому диханні. Біль може віддавати в живіт або просто може боліти тільки живіт. При глибокому вдиху можливий напад кашлю. Іноді буває почервоніння однієї щоки (з того боку, де відзначається біль). Усе це відповідає так званій крупозній пневмонії, при якій запалення охоплює більшу частину легені. Не всі з описаних симптомів присутні обов'язково, але температура, кашель і різка слабкість зустрічаються практично постійно.

Хвороба починається як звичайна ГРВІ: нежить, кашель, температура. Через деякий час температура падає, а потім знову підвищується і вже не знижується. Це теж варіант перебігу пневмонії.

Температура не піднімається вище 38°C, але тримається майже постійно на цьому рівні, супроводжується кашлем, слабкістю. Це теж може бути пневмонією.

У дітей критеріями, які повинні насторожити щодо можливої наявності запалення легенів, є наступні: тривалість температури вище 38°C протягом трьох і більше днів, задишка (прискорене дихання), млявість, сонливість.

### **Діагностика.**

Остаточний діагноз можна поставити тільки на підставі рентгена органів грудної клітини.

### **Фототерапія пневмонії.**

З метою підвищення ефективності та скорочення терміну лікування пневмонії необхідно використовувати фототерапію в якості доповнення до традиційного лікування, а в разі протипоказань до застосування фармпрепаратів, можна провести фототерапію як основне лікування

за допомогою фотонно-магнітних матриць Коробова А. — Коробова В. «Барва-Флекс/ФМ» і фотонного поліхромного масажера Коробова «Барва-ФМК/ПХ» за методикою, наведеною на сторінці 65 (див. також рис. 3.1).

### Туберкульоз легенів

Туберкульоз легенів — хронічна інфекційна хвороба, що викликається мікобактеріями туберкульозу.

Основним джерелом зараження туберкульозом є хвора людина, що страждає відкритою формою туберкульозу (виділяє бацили).

Збудник туберкульозу поза живого організму не розмножується, але може зберігати здатність до зараження протягом багатьох місяців, особливо в вогких, темних, погано провітрюваних приміщеннях, у ґрунті та в нечистотах.

Збудник потрапляє у довкілля разом із виділеннями хворих на туберкульоз людей або тварин. Найбільш часто збудник потрапляє в організм через дихальні шляхи при вдиханні зараженого пилу або дрібних крапельок мокротиння, які виділяють хворі при розмові, кашлі, чханні. Можна заразитися туберкульозом при прямому контакті (наприклад, поцілунок) або ж через предмети, якими користувався хворий. Попадання збудника в організм не завжди означає початок захворювання. Зараження туберкульозом викликає захворювання у людей, опірність яких до інфекції знижена внаслідок несприятливих умов життя, важкої праці, недостатнього харчування, вживання алкоголю, наркотиків, тютюну, перенесеними або наявними хворобами. Часте потрапляння збудника в організм також може послабити його захисні сили.

Збудник туберкульозу може довгі роки перебувати в організмі, не викликаючи захворювання, якщо організм має достатню опірність. У разі зниження опірності організму починає розвиватися захворювання.

Найбільш часто у людини туберкульозом уражаються легені. Однак, туберкульоз призводить до ураження усього організму, мікобактерії туберкульозу внаслідок своєї життєдіяльності виділяють отрутні речовини, які погіршують роботу усіх органів і систем.

У легенях найчастіше розрізняють осередкову, інфільтративну, дисеміновану і фіброзно-кавернозну форми туберкульозу. Іноді зустрічаються туберкуломи. У найбільш складних випадках у ділянках запалення спостерігається розпад тканин з утворенням порожнечі — каверни. У мокроті, виділеній хворим, міститься багато мікобактерій туберкульозу — така людина заразна. При успішному лікуванні запалення переходить у стадію розрешення, каверна закривається і заповнюється рубцевою тка-

ниною, яка нерідко містить солі кальцію. Вилікувана від туберкульозу людина не заразна.

Чим раніше виявлений туберкульоз і чим раніше розпочато лікування, тим більше шансів на сприятливий результат. Для своєчасного виявлення туберкульозу існують рентгенівські кабінети, пересувні та стаціонарні флюорографи, які дозволяють у короткий час обстежити багато людей, виявити туберкульоз на самому початку, коли ймовірність його успішного лікування велика.

Проте, нерідко за медичною допомогою звертаються, коли хвороба вже прогресує. Часто хворі не надають серйозного значення ознакам хвороби, яка починається. Кашель вони приписують палінню, віку тощо. Але при обстеженні несподівано виявляється туберкульоз в активній формі, тобто такі люди заразні та становлять небезпеку для оточуючих.

### **Клініка.**

Початкові прояви туберкульозу надзвичайно різноманітні. Найчастіше з'являється слабкість, нездужання, швидка стомлюваність, дратівливість, запальність, безсоння, пітливість, озноб, невелике підвищення температури, зниження апетиту, втрата ваги. Ці ж ознаки можуть бути і при багатьох інших захворюваннях, тому слід звернутися за медичною допомогою.

У більшості випадків при туберкульозі легенів розвивається кашель – сухий або з мокротинням (іноді з домішкою крові). Ці ознаки можуть мати місце і при інших, крім туберкульозу, захворюваннях.

Іноді туберкульоз легенів починається із підвищення температури до 38 – 39<sup>0</sup>С, різкого ознобу, сильної пітливості та головного болю, що нерідко приймають за грип, запалення легенів, тиф та інші хвороби. Правильний діагноз ставиться тільки після проведення спеціальних методів дослідження.

У багатьох людей спочатку в легенях розвиваються незначні запальні зміни, так звані туберкульозні вогнища. Іноді захворювання протікає непомітно та настає самолікування. Але при несприятливих умовах захворювання прогресує, осередки вогнища зливаються, утворюються великі ділянки запалення – інфільтрати, потім з'являються ділянки розпаду тканини – каверни. Прояви туберкульозу легенів стають більш вираженими – у хворого з'являється кашель із виділенням мокротиння (спочатку сухого), біль у грудях, задишка, серцебиття, можуть мати місце кровохаркання і навіть кровотечі. У мокротинні виявляються мікобактерії туберкульозу. Така симптоматика активного туберкульозу легенів – грізного захворювання, яке вимагає тривалого і наполегливого лікування.

### **Діагностика.**

Обов'язковий діагностичний мінімум включає вивчення анамнезу і скарг хворого, цілеспрямоване клінічне обстеження із використанням фі-



зикальних, рентгенологічних досліджень, мікроскопічного і бактеріологічного дослідження, туберкулінових проб, клінічних аналізів крові та сечі.

### **Фототерапія туберкульозу легенів.**

Із метою підвищення ефективності та скорочення терміну лікування туберкульозу необхідно використовувати фототерапію в якості доповнення до традиційного лікування, а в разі протипоказань до застосування фармпрепаратів, можна провести фототерапію як основне лікування за допомогою фотонно-магнітних матриць Коробова А. — Коробова В. «Барва-Флекс/ФМ» і фотонного поліхромного масажера Коробова «Барва-ФМК/ПХ» за методикою, наведеною нижче (див. також рис. 3.1).

### **Фототерапія захворювань органів дихання**

(астма, бронхіт, трахеїт, пневмонія, туберкульоз легенів)

Для фототерапії захворювань органів дихання (астма, бронхіт, трахеїт, пневмонія, туберкульоз легенів) використовується інтегральна методика, що добре зарекомендувала себе на практиці, яка заснована на використанні фотонно-магнітних матриць Коробова А. — Коробова В. «Барва-Флекс/ФМ» і фотонного масажера Коробова «Барва-ФМК/ПХ».

Лікування слід починати з імуномодуляції та нормалізації реологічних показників крові.

Для цього фотонно-магнітну матрицю Коробова А. — Коробова В. «Барва-Флекс/ФМ» оптимального спектрального складу для конкретного пацієнта встановити послідовно на праву і ліву тильні поверхні кистей (зона 1), праву та ліву долоні (зона 2), праву та ліву променезап'ясткової зони (зона 3), праву та ліву кубітальні вени (зона 4), верхні поверхні стоп (зона 5), проекції вилочкової залози (зона 6), печінки (зона 7) і селезінки (зона 8). Зазначені зони див. на рис. 3.1. Тривалість дії — по 3-5 хвилин на кожну зону.

Надалі вплив світлом і магнітним полем здійснюється на проекції патологічних зон у бронхах і легенях із метою покращення у них мікроциркуляції крові та лімфи, що забезпечує зняття запального процесу, набряку, болю і сприяє регенерації тканин.

Для цього фотонно-магнітну матрицю «Барва-Флекс/ФМ» необхідно встановити з боку грудей справа та зліва на проекції верхівок легенів — зони 9, рис. 3.1. (а) таким чином, щоб верхній ряд випромінювачів фотонної матриці виявився на рівні підключичної ямки. Тривалість дії — по 5 хвилин на кожну зону.

З боку спини фототерапію слід починати з «комірцевої» зони, встановивши матриці (фотонну з магнітною) у зонах 10 — рис. 3.1. (б) по черзі справа та зліва. Тривалість дії — по 5 хвилин у кожній зоні.

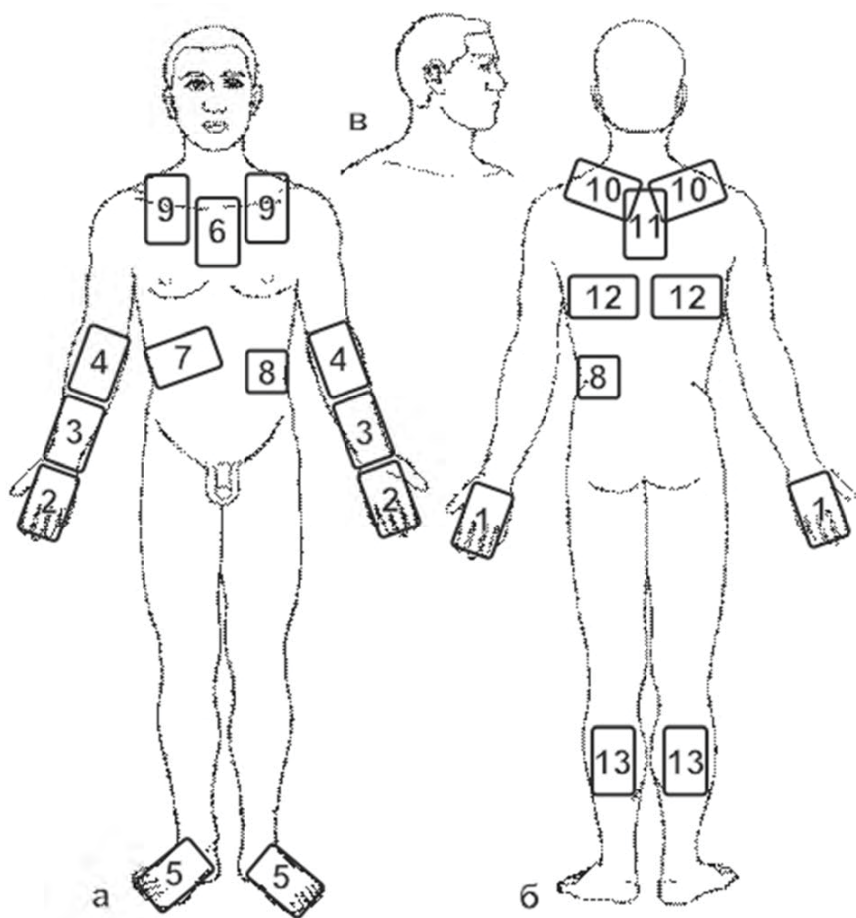


Рис. 3.1. Схема розташування зон впливу фотонними апаратами серії «Барва» при лікуванні захворювань органів дихання

Потім необхідно встановити матриці між лопатками таким чином, щоб верхній ряд випромінювачів фотонної матриці збігався із верхнім краєм лопаток — зона 11, рис. 3.1. (б). Тривалість дії — по 5 хвилин на кожную зону.

Далі матриці встановлюються по черзі над проекцією нижньої третини легенів справа та зліва від хребта під нижнім краєм лопаток — зони 12, рис. 3.1. (б). Тривалість дії — по 5-10 хвилин на кожную зону.

Вплив матрицями з боку спини слід завершити в зонах литкових м'язів — зони 13, рис. 3.1. (б). Тривалість дії — по 5 хвилин на кожную ногу.

Процедура фототерапії захворювань органів дихання завершується масажем спини праворуч і ліворуч, а також литкових м'язів і задніх поверхонь стегон за допомогою масажера «Барва-ФМК/ПХ».

Напрямок рухів масажера при масажі спини — від крижів вгору до підключичних ямок вздовж хребта, праворуч і ліворуч від остистих відростків хребців. Далі необхідно дещо відступити від хребта, після чого напрямок рухів масажера здійснюється від верхнього краю тазової кістки до пахових западин теж спочатку з правого, а потім із лівого боку спини. Кількість проходів масажера по кожній зоні не менше 7-10 (до появи стійкої гіперемії).

Процедури проводяться щодня (1-3 сеанси на день) до повного одужання або стійкого поліпшення стану здоров'я.

## 3.2. Захворювання ЛОР-органів

### Ангіна

Ангіна — гостре інфекційне захворювання із переважним ураженням піднебінних мигдаликів. Запальний процес може локалізуватися і в інших скупченнях лімфоїдної тканини глотки — у язичній, глотковій, мигдаликах, бічних валиках.

Збудниками ангіни часто є В-гемолітичний стрептокок групи А, стафілокок, дріжджоподібні гриби *Candida* та ін. Факторами, що спричиняють захворювання, можуть бути місцеве і загальне переохолодження організму, перегрівання, запилена атмосфера, зниження місцевого та загального імунітету, іноді механічна травма мигдалин.

Розрізняють катаральну, фолікулярну, лакунарну та флегмонозну ангіну.

#### Клініка.

Катаральна ангіна зазвичай починається із появи сухості, саднення, першіння у горлі. Протягом першої доби приєднується біль при ковтанні. Температура тіла у дорослих — субфебрильна, у дітей може підніматися до 38°C. Хворі відзначають загальну слабкість, нездужання, головний біль. При огляді глотки виявляється помірна припухлість і гіперемія під-

небінних мигдалин і прилеглих ділянок піднебінних дужок. М'яке піднебіння і задня стінка глотки не змінені, що є одним із диференційно-діагностичних ознак, що відрізняють цю форму ангіни від гострого фарингіту. Регіонарні лімфатичні вузли можуть бути збільшені та болючі при пальпації. Зміни в крові відсутні або різко виражені.

Фолікулярна та лакуарна ангіни характеризуються більш вираженою клінічною картиною. Спостерігаються гострий початок, нерідко озноб, підвищення температури тіла до 39-40°C, іноді вище, особливо у дітей. Виражені ознаки інтоксикації – слабкість, пітливість, головний біль, відчуття ломоти в поперековій області та суглобах, втрата апетиту. Регіонарні лімфатичні вузли збільшені та болючі при пальпації. При фарингоскопії відзначають виражену гіперемію та припухлість піднебінних мигдалин і прилеглих ділянок м'якого піднебіння, а також піднебінних дужок. При фолікулярній ангіні видно фолікули, що нагноїлися і просвічуються крізь слизову оболонку у вигляді дрібних бульбашок жовтувато-білого кольору. При лакуарній ангіні утворюються жовтувато-білі фібринозні нальоти, які розташовуються у гирлах лакун. Ці нальоти надалі можуть зливатися, покриваючи всю або майже всю вільну поверхню мигдалин; вони легко знімаються шпателем. У крові відзначається лейкоцитоз із зсувом лейкоцитарної формули вліво, підвищена ШОЕ. Як правило, у хворого виявляються ознаки і фолікулярної, і лакуарної ангіни; ізольовано ці форми зустрічаються рідко.

Флегмонозна ангіна – гостре гнійне запалення навколомигдаликової клітковини. Розвивається частіше на фоні однієї з описаних форм захворювання, зазвичай у осіб, які страждають хронічним тонзилітом. При флегмонозній ангіні процес зазвичай односторонній. Відзначаються різкі болі при ковтанні, які часом змушують хворого відмовлятися від прийому навіть рідкої їжі, різкий головний біль, озноб, відчуття розбитості, слабкості, з'являється гугнявість, тризм жувальних м'язів, підвищується температура тіла до 39°C і вище, характерні неприємний запах із рота, ясне виділення слини. Регіонарні лімфатичні вузли значно збільшені та болючі при пальпації.

При високій вірулентності мікрофлори і зниженому імунітеті, запізнілому лікуванні (з 5-6 дня захворювання) у навколомигдаликовій клітковині може сформуватися перитонзілярний абсцес. Після розтину абсцесу (самостійно або оперативним шляхом) стан хворого, як правило, швидко нормалізується.

### **Діагностика.**

Діагноз ставлять на підставі анамнезу, клінічної картини хвороби, даних фарингоскопії, при необхідності уточнюють лабораторними дослідженнями (бактеріологічними, серологічними, цитологічними та ін.)

### **Фототерапія ангіни.**

Із метою підвищення ефективності та скорочення терміну лікування ангіни необхідно використовувати фототерапію в якості доповнення до традиційного лікування, а в разі протипоказань до застосування фармпрепаратів, можна провести фототерапію як основне лікування за допомогою фотонно-магнітних матриць Коробова А. — Коробова В. «Барва-Флекс/ФМ» за методикою, наведеною на сторінці 74 (див. також рис. 3.2).

### **Фарингіт**

Фарингіт — запалення слизової оболонки глотки. Розрізняють гострий та хронічний фарингіт. Гострий фарингіт може бути самостійним захворюванням, а також розвиватися при гострих респіраторних вірусних інфекціях (ГРВІ) дихальних шляхів, тобто має вірусне походження. Іноді фарингіт зумовлений бактеріями — найчастіше стрептококом, який викликає ангіну.

Розвитку гострого фарингіту можуть сприяти прийом гарячої та холодної їжі (пиття), вдихання холодного повітря, що містить шкідливі домішки або виробничий пил.

Хронічний фарингіт може бути як самостійним захворюванням, так і одним із проявів хронічних захворювань шлунково-кишкового тракту, порушення обміну речовин, впливу профшкідливостей тощо.

#### **Клініка.**

При гострому фарингіті хворий спочатку скаржиться на відчуття різкої сухості, печію в глотці, на біль при ковтанні їжі та слини, надалі, унаслідок підвищеного відділення слизу, відзначаються почастішання і різка болючість ковтальних рухів. Загальний стан при гострому катаральному фарингіті порушується мало, температура тіла, як правило, не підвищується. При гострому гнійному фарингіті, а також у тих випадках, коли фарингіт протікає разом із грипом, порушується загальний стан хворих.

При фарингоскопії видно різко гіперемовану слизову оболонку задньої стінки глотки, піднебінних дужок, м'якого піднебіння; на поверхні набряклої гіперемійованої слизової оболонки можна бачити скупчення слизу.

Клінічні прояви хронічного фарингіту досить різноманітні. При всіх формах хронічного фарингіту у хворих виникає відчуття сухості, наявності стороннього тіла в глотці, стійкий помірний біль у цій області.

#### **Діагностика.**

Діагностика гострого фарингіту ґрунтується на клінічних даних та результатах фарингоскопії.

### Фототерапія фарингіту.

З метою підвищення ефективності та скорочення терміну лікування фарингіту необхідно використовувати фототерапію в якості доповнення до традиційного лікування, а в разі протипоказань до застосування фармпрепаратів, можна провести фототерапію як основне лікування за допомогою фотонно-магнітних матриць Коробова А. — Коробова В. «Барва-Флекс/ФМ» за методикою, наведеною на сторінці 74 (див. також рис. 3.2).

### Отит

Отит — запалення вуха. Залежно від локалізації ураження розрізняють зовнішній отит, середній отит і внутрішній отит. Одночасне залучення у запальний процес усіх відділів вуха називається панотітом.

Середній отит — найбільш розповсюджений різновид отиту. Він може бути гострим і хронічним. Специфічного збудника не існує. Гострий середній отит як первинне захворювання зустрічається рідко. Як правило, він розвивається на тлі гострої респіраторної вірусної інфекції (ГРВІ), різних інфекційних хвороб, при активації мікрофлори порожнини рота, аденоїдах, запальних захворюваннях, захворюваннях носа, його придаткових пазух, носоглотки. Середній отит може розвиватися при травмі барабанної перетинки.

На початковій стадії гострого середнього отиту спостерігається гіперемія слизової оболонки середнього вуха, що обумовлено розширенням і переповненням кров'ю судин підслизової основи. Надалі відбувається спітніння у повітряноні порожнини середнього вуха рідкої частини крові, а потім і її формених елементів — з'являється ексудат. Спочатку він має серозний характер з деякою домішкою слизу, а потім стає гнійним, геморагічним.

У більш пізні терміни на окремих ділянках гіперемійованої слизової оболонки виникають крововиливи; місцями епітелій відторгається, утворюються виразки, по краях яких починається ріст грануляцій. Слизова оболонка різко потовщується. Барабанна перетинка також втягується у запальний процес. У подальшому окремі змінені ділянки барабанних перетинок можуть некротизувати, що призводить до її перфорації або повного руйнування.

При сприятливому перебігу процесу запальна реакція поступово стихає, починають переважати ознаки проліферації. Епітелій порожнини середнього вуха відновлюється, перфоративний отвір в барабанній перетинці рубцюється.

Хронічний середній отит — уповільнене захворювання, при якому запальний процес у середньому вусі як би відмежовується. Під впливом

різних провокуючих моментів (охолодження, інфекційні хвороби верхніх дихальних шляхів, несприятливі умови життя та ін.) настає прогресування запального процесу.

### **Клініка.**

Початок захворювання, як правило, раптовий, швидко прогресуючий. У перебігу гострого середнього отиту виділяють три періоди. У першому періоді провідним симптомом є біль у вусі, спочатку у вигляді поколювання, потім він приймає стріляючий, нападopodobний характер і, поступово наростаючи, стає нестерпним. Біль стихає або припиняється тільки на короткий час, вночі посилюється, позбавляючи хворого сну, може віддавати в зуби, шию. Біль у вусі супроводжується головним болем у тім'яній і тім'яно-скроневій областях. Температура тіла підвищується до 38-39°C. Спостерігається загальна слабкість, розбитість, розлад сну і апетиту. З'являються закладеність і шум у вусі. Зниження слуху, як правило, буває значним.

На перехід захворювання у другий період вказує перфорація барабанної перетинки. Із появою перфорації біль у вусі стихає, з'являється оторея — виділення із вуха. У перші 1-2 дні кількість виділень із вуха невелика. Виділення негнійні з домішкою крові, потім їх кількість збільшується, і вони стають серозно-гнійними. Температура тіла нормалізується, з'являється апетит, поліпшується сон і загальний стан. Проте шум у вусі та зниження слуху ще залишаються.

Третій період характеризується зменшенням гноевиділення із вуха, рубцюванням барабанної перетинки, відновленням слуху. Тривалість захворювання складає у середньому 2-3 тижні. Загальні симптоми зникають зазвичай раніше, ніж місцеві.

### **Діагностика.**

Діагноз ставлять на підставі характерних скарг хворого, типової отоскопічної картини, результатів дослідження слуху і даних рентгенологічного дослідження за допомогою рентгенографії скроневих кісток.

### **Фототерапія отиту.**

Із метою підвищення ефективності та скорочення терміну лікування отиту необхідно використовувати фототерапію в якості доповнення до традиційного лікування, а в разі протипоказань до застосування фармпрепаратів, можна провести фототерапію як основне лікування за допомогою фотонно-магнітних матриць Коробова А. — Коробова В. «Барва-Флекс/ФМ» за методикою, наведеною на сторінці 68 (див. також рис. 3.2).

## **Синусит**

Синусит — запалення слизової оболонки однієї з придаткових пазух носа. Додаткові пазухи носа — повітроносні порожнини в кістках лицьо-

вого та мозкового черепа, вистелені слизовою оболонкою, сполучені з порожниною носа і є резонаторами голосу. Розрізняють такі додаткові пазухи носа: найбільш велику гайморову пазуху (верхньощелепна), лобову, клиноподібну і пазухи (осередки) гратчастої кістки.

При нежиті запальні зміни слизової оболонки відбуваються не тільки в носі, але і в пазухах, у них накопичується слиз, і при його поганому відтоці запалення може перейти в гнійне відокремлення. Так розвивається гострий гнійний синусит. Залежно від того, яка пазуха вражена, виділяють запалення лобного синуса — фронтит, і верхньощелепного синуса — гайморит.

Необхідність обов'язкового лікування синуситу пов'язана з тим, що інфекція схильна до хронізації, а хронічний синусит лікується значно гірше та довше, ніж гострий. При хронічному процесі немає таких гострих ознак запалення (як правило, нормальна температура, виділення з носа не такі рясні, як при гострому). Але мати постійний осередок хронічного запалення у голові дуже небезпечно — інфекція може поширитися на сусідні відділи черепа, а по сусідству мозок, очі.

### **Клініка.**

При гострому синуситі спостерігається підвищена температура, нежиті із гнійними виділеннями, головний біль.

### **Діагностика.**

Діагностика гострого синуситу заснована на клінічних проявах і даних рентгенограми черепа, яка підтверджує наявність і показує поширеність синуситу, які пазухи і наскільки сильно вражені запальним процесом.

### **Фототерапія синуситу.**

Із метою підвищення ефективності та скорочення терміну лікування синуситу необхідно використовувати фототерапію у якості доповнення до традиційного лікування, а в разі протипоказань до застосування фармпрепаратів, можна провести фототерапію як основне лікування за допомогою фотонно-магнітних матриць Коробова А. — Коробова В. «Барва-Флекс/ФМ» за методикою, наведеною на сторінці 74 (див. також рис. 3.2).

## **Гайморит**

Гайморит — запалення слизової оболонки верхньощелепної пазухи, іноді з залученням у процес її окістя і кісткової стінки. Захворювання може бути гострим і хронічним.

Основною причиною виникнення гаймориту є інфекція — бактерії, які проникають у гайморову пазуху через порожнину носа або через кров і викликають запальний процес.



Гострий гайморит частіше розвивається після перенесеного грипу, при несвоєчасному або неправильному лікуванні звичайної застуди, ГРВІ, риніту, після кору, скарлатини і деяких інших захворювань, а також при запальних захворюваннях зубів. Розвитку гаймориту також сприяють стани, що порушують носове дихання (викривлення носової перегородки, аденоїди у дітей, алергічні захворювання носа), бактеріоносійство і порушення імунітету.

Хронічне запалення верхньощелепних пазух зазвичай є наслідком гострого запалення, особливо при несприятливих умовах для відтоку накопиченого в них патологічного секрету.

За наявності гострого запального процесу, що відбувається на слизовій порожнині носа, набряк із порожнини носа поширюється на слизову гайморової пазухи. Слизова оболонка набухає, і просвіт, що веде в порожнину носа, поступово закривається. У таких умовах у гайморовій пазусі починаються зміни: у пазуху не надходить повітря, і, отже, кисень, який необхідний для нормальної роботи слизової оболонки. У пазусі наростає тиск, що спричинює больові відчуття у пацієнта; триває напруження слизу, який, унаслідок порушення відтоку, застоюється у пазусі. Потім поступово розпочинається запальний процес. Слиз є прекрасним середовищем для виникнення нових і розвитку вже наявних бактерій та вірусів. Вони напружують токсини — продукти життєдіяльності, які, всмоктуючись у кров, викликають в організмі такі симптоми, як нездужання, головний біль, зниження апетиту, підвищення температури тіла тощо.

Поступово слиз перетворюється на гній, який має в'язку консистенцію і дуже погано евакуюється із пазухи, навіть при нормальній роботі отвору.

Через те, що розмноження бактерій триває, і вони знову і знову виробляють токсини, — гною стає набагато більше. Поступово він може заповнити всю пазуху. Якщо до цього моменту не проводиться адекватне лікування, то гнійне виділення може прорватися у навколишні структури. Перш за все, реагують тканини ока — з'являється поступово наростаючий набряк повік, вони червоніють, може відзначитися випинання очного яблука вперед — екзофтальм. Гнійний процес спроможний зруйнувати стінки гайморової пазухи і проникнути в кісткову тканину. Розвивається запалення кістки верхньої щелепи — остеомієліт. Однак при своєчасному лікуванні такі стани зустрічаються рідко.

### **Клініка.**

Для гострого гаймориту характерні озноб, підвищення температури тіла, погане загальне самопочуття, головний біль різної інтенсивності, часто іррадіює в область лоба, кореня носа і зуби. Біль в області ураженої пазухи посилюється при натисканні на її лицьову стінку. За харак-

тером біль різкий, інтенсивний і постійний, супроводжується почуттям розпирання, посилюється при нахилі голови, кашлі та чханні. Іноді приєднуються світлострах і сльозотеча. Ніс закладений, нежить (часто односторонній) з рясним відокремленням слизового, слизово-гнійного або гнійного характеру. На боці ураженої пазухи знижується нюх. При залученні в процес окістя спостерігається припухлість щоки і набряк нижньої, а іноді і верхньої повік.

При риноскопії відзначається набряк, гіперемія слизової оболонки носової порожнини, середній носовий прохід звужений, у ньому видно характерну смужку слизу або гною. Якщо голову хворого нахилити вниз і вбік, ураженою пазухою догори, то спостерігається витікання виділень із пазухи.

### **Діагностика.**

Діагноз уточнюється при діафаноскопії, рентгенографії, ефографії. Широко застосовується діагностична пункція пазухи, що дозволяє уточнити наявність ексудату і його характер. Одночасно може проводитися промивання пазухи, біопсія.

### **Фототерапія гаймориту.**

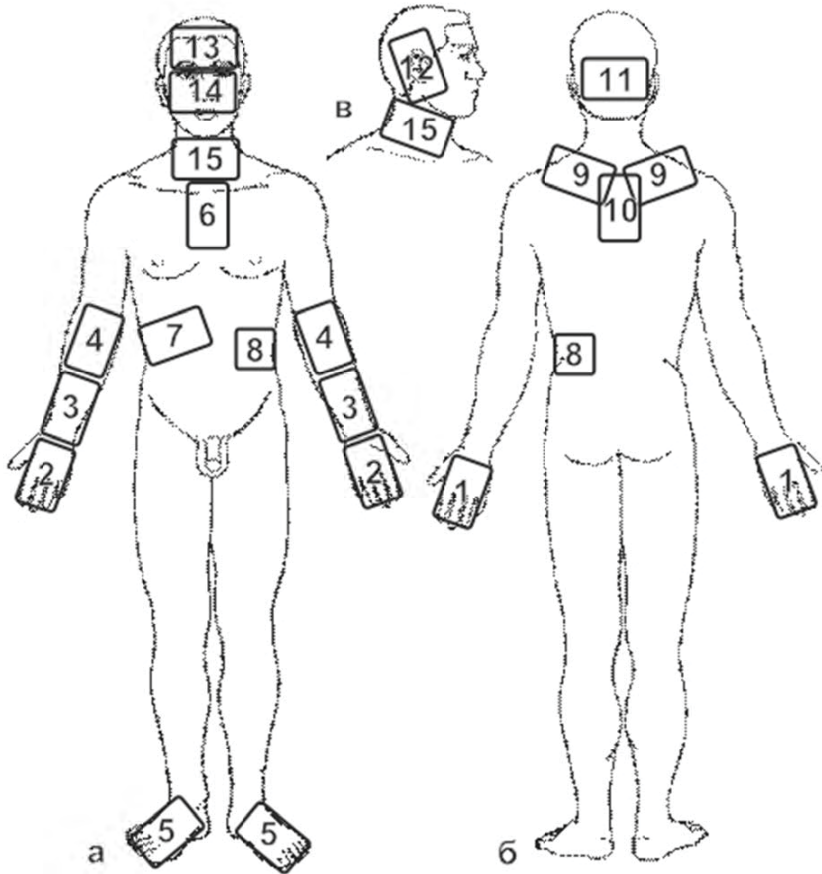
Із метою підвищення ефективності та скорочення терміну лікування гаймориту необхідно використовувати фототерапію у якості доповнення до традиційного лікування, а в разі протипоказань до застосування фармпрепаратів, можна провести фототерапію як основне лікування за допомогою фотонно-магнітних матриць Коробова А. — Коробова В. «Барва-Флекс/ФМ» за методикою, наведеною нижче (див. також рис. 3.2).

## **Фототерапія захворювань ЛОР-органів** (ангіна, гайморит, фарингіт, отит, синусит)

Для фототерапії захворювань ЛОР-органів (ангіна, гайморит, фарингіт, отит, синусит) рекомендується застосовувати методику, засновану на використанні фотонно-магнітних матриць Коробова А. — Коробова В. «Барва-Флекс/ФМ», що вже показала свою ефективність.

Фототерапію захворювань ЛОР-органів слід починати з впливу на зони, що забезпечують імунomodуляцію і нормалізацію реологічних показників крові, а потім провести процедури, що поліпшують мікроциркуляцію крові та лімфи в зоні ЛОР-органів.

Процедура фототерапії починається із послідовного впливу матрицями (фотонна плюс магнітна) на зовнішні поверхні правої та лівої кистей (зона 1), праву та ліву долоні (зона 2), праву та ліву променезап'ясткові області (зона 3), проекції правої та лівої кубітальних вен (зона 4), верхні поверхні стоп (зона 5), на проекції вилочкової залози (зона 6), печінки



**Рис. 3.2.** Схема розташування зон впливу фотонними матрицями серії «Барва» при лікуванні та профілактиці захворювань ЛОР-органів

(зона 7) і селезінки (зона 8). Ці зони вказані на рис. 3.2. Тривалість дії становить 3-5 хвилин на кожну зону.

Із метою попередження розповсюдження інфекції на органи дихання слід провести превентивний вплив матрицями на комірцеву (9) і міжлопаткову (10) зони, а з метою поліпшення мозкового кровообігу вплинути на потиличну (11) зону і сонні артерії (зона 15, праворуч і ліворуч). Перераховані зони показані на рис. 3.2. (б, в). Тривалість дії матрицями – 3-5 хвилин на кожну зону.

При виборі тактики лікування захворювань ЛОР-органів слід враховувати, що мікробна флора, що викликає патологічний процес у тому чи іншому ЛОР-органі, з високою ймовірністю може спровокувати цей процес і в інших ЛОР-органах, оскільки вони тісно пов'язані між собою.

Вплив матрицями на проєкції ЛОР-органів слід починати з зон 12 (праве і ліве вухо), продовжити дію на зони 13 (лобові пазухи) і 14 (гайморові пазухи і ніс), а завершити вплив у зонах 15 (спереду над щитовидною залозою, праворуч і ліворуч на проєкції мигдалин). Зони вказані на рис. 3.2. (а, в). Тривалість дії — по 5 хвилин на кожну зону.

Закінчити процедуру фототерапії ЛОР-органів слід додатковим впливом протягом 5-10 хвилин на зони максимального прояву патології. Наприклад, при отиті додатково впливати на зони 12, при синуситі — на зону 13, при гаймориті — на зону 14, при ангіні, фарингіті — на зони 15.

Фототерапія ЛОР-органів проводиться щоденно (1-3 сеанси на день) до повного одужання або досягнення стійкого поліпшення стану здоров'я.

### **3.3. Вірусні захворювання органів дихання**

#### **Гостра респіраторна вірусна інфекція (ГРВІ)**

Гостра респіраторна вірусна інфекція (ГРВІ) — група вірусних хвороб, що характеризуються переважним ураженням слизових оболонок дихальних шляхів.

До числа респіраторних вірусних хвороб відносять грип, парагрипозні хвороби, аденовірусні хвороби, респіраторно-синцитіальну інфекцію, риновірусну хворобу, коксакі — вірусні хвороби, що викликаються ентеровірусами з сімейства пікорнавірусів.

Гострі респіраторні вірусні хвороби викликаються вірусами, що відносяться до різних сімейств і володіють вираженим тропізмом до епітелію слизової оболонки дихальних шляхів. Джерелом інфекції є тільки людина — хворий або носій. Передача вірусу від людини до людини відбувається переважно повітряно-крапельним шляхом; можливе зараження через інфіковані предмети побуту (посуд, рушник, іграшки та ін.)

#### **Клініка.**

ГРВІ характеризується гострим початком із підвищенням температури, супроводжується головним болем, нездужанням, ураженням верхніх дихальних шляхів; їх протікання зазвичай нетривале.

Можливі ускладнення — отит, пневмонія, менінгіт тощо.

#### **Діагностика.**

Визначення діагнозу для ГРВІ в цілому не викликає труднощів і ґрунтується на клінічних проявах. Остаточний діагноз із з'ясуванням кон-

кретного збудника захворювання може бути поставлений тільки за допомогою лабораторних методів дослідження.

### **Фототерапія ГРВІ.**

Із метою підвищення ефективності та скорочення терміну лікування ГРВІ необхідно використовувати фототерапію у якості доповнення до традиційного лікування, а в разі протипоказань до застосування фармпрепаратів, можна провести фототерапію як основне лікування за допомогою фотонно-магнітних матриць Коробова А. — Коробова В. «Барва-Флекс/ФМ» і фотонного поліхромного масажера Коробова «Барва-ФМК/ПХ» за методикою, наведеною на сторінці 79 (див. також рис. 3.3).

### **Грип**

Грип — різновид гострої респіраторної вірусної інфекції (ГРВІ). Проте його нерідко розглядають окремо від інших захворювань цієї групи, оскільки він відрізняється від них особливо тяжким перебігом, наявністю важких ускладнень і може закінчитися смертельним результатом. Останнє більшою мірою відноситься до певних груп людей: діти (особливо раннього віку), літні люди (старше 60 років), хворі на хронічні важкі хвороби серця (вади серця, ішемічна хвороба серця, важка артеріальна гіпертензія) і легенів (bronхіальна астма, хронічний бронхіт, емфізема легенів). Тому саме ці категорії людей повинні в першу чергу використовувати заходи профілактики грипу та особливо уважно спостерігатися лікарями у разі захворювання на грип.

Вірус грипу, потрапляючи у верхні дихальні шляхи, розмножується в епітеліальних клітинах, викликаючи їх некроз і злуцвання. Важлива роль у розвитку захворювання належить інтоксикації, спричиненій резорбцією токсичних білків збудника і впливом токсинів на стінки судин. При легких формах грипу поразка обмежується верхніми дихальними шляхами, при більш важких процесах переходить на трахею, швидко поширюється до бронхів, викликаючи дистрофічні та некротичні зміни, набуваючи рис генералізованої інфекції.

У зв'язку зі злуцванням змінених клітин епітелію слизова оболонка дихальних шляхів стає проникною для вірусу, який у цих умовах потрапляє у потік крові разом із продуктами розпаду уражених клітин, а також різноманітними бактеріями, які інтенсивно розмножуються в уражених вірусом грипу тканинах дихальних шляхів.

### **Клініка.**

Інкубаційний період при грипі типу А — від декількох годин до двох діб, при грипі типу В — до трьох діб. У частини хворих спостерігаються, так звані, провісники хвороби, які проявляються легким нездужанням,

ознобом, ломотою у суглобах і м'язах, короткочасним підвищенням температури тіла до 37,1-37,5°C.

Початок хвороби часто гострий — практично здорова людина протягом декількох годин перетворюється на тяжкохвору.

Перші симптоми хвороби — ознаки інтоксикації: озноб, підвищення температури тіла, запаморочення, головний біль, розбитість, м'язові та суглобові болі. Катаральні явища (виділення з носа, кашель, першіння у горлі, біль при ковтанні та ін.) частіше з'являються у кінці 1 — 2 доби або взагалі не проявляються.

Головний біль має характерну локалізацію в області чола, скронь, надбрівних дуг, очей.

Лихоманка — один із основних симптомів грипу. Максимальна температура у більшості хворих спостерігається у перший, рідше другий день хвороби. Тривалість лихоманки 2 — 5 днів.

Слідом або разом із ранніми симптомами хвороби починають з'являтися й інші ознаки інтоксикації: адинамія, загальна слабкість, гіперемія шкірних покривів обличчя, безсоння, марення, нудота, блювота, судоми. Нерідко спостерігаються геморагії (носові кровотечі, кровоточивість ясен, кров у мокроті та ін.)

Катаральний синдром проявляється у вигляді фарингіту, риніту, трахеїту, рідше ларингіту та бронхіту.

Із боку серцево-судинної системи спостерігається приглушеність тонів серця, гіпотензія. Зміни з боку нирок відповідають тяжкості інтоксикації та характеризуються зменшенням обсягу виділення сечі, протеїнурією.

Найбільш частим і грізним ускладненням грипу є пневмонія вірусно-бактеріального або вірусно-бактерійного генезу.

### **Діагностика.**

Основою ранньої діагностики грипу є характерна клінічна картина, анамнез, оцінка епідемічної обстановки, об'єктивні дослідження і лабораторні дані.

### **Фототерапія грипу.**

З метою підвищення ефективності та скорочення терміну лікування грипу необхідно використовувати фототерапію у якості доповнення до традиційного лікування, а в разі протипоказань до застосування фармпрепаратів, можна провести фототерапію як основне лікування, за допомогою фотонно-магнітних матриць Коробова А. — Коробова В. «Барва-Флекс/ФМ» і фотонного поліхромного масажера Коробова «Барва-ФМК/ПХ» за методикою, наведеною на сторінці 79 (див. також рис. 3.3).

## Фототерапія інфекційних захворювань органів дихання (грип, ГРВІ)

Оскільки при грипі та ГРВІ патогенні агенти (віруси або мікробна флора) потрапляють в організм, як правило, через органи дихання (повітряно-крапельний спосіб передачі інфекції), але вражають, у результаті, весь організм, фототерапія зазначених інфекційних захворювань повинна забезпечувати нормалізацію роботи регуляторних систем організму (імунної, ендокринної та центральної нервової), а також сприяти нормалізації реологічних показників крові та поліпшенню мікроциркуляції крові і лімфи в органах дихання та ЛОР-органах.

Для вирішення цих завдань доцільно використовувати фотонно-магнітні матриці Коробова А. — Коробова В. «Барва-Флекс/ФМ» та фотонний масажер Коробова «Барва-ФМК/ПХ».

Лікування слід починати з оптимізації роботи регуляторних систем організму та нормалізації реологічних показників крові.

Для цього фотонно-магнітну матрицю «Барва-Флекс/ФМ» оптимального спектрального складу для конкретного пацієнта встановити послідовно на праву і ліву тильні поверхні кистей (зона 1), праву і ліву долоні (зона 2), праву і ліву променевоzap'ясткові зони (зона 3), праву і ліву кубітальні вени (зона 4), верхні поверхні стоп (зона 5), проекції вилочкової залози (зона 6), печінки (зона 7) і селезінки (зона 8). Розміщення згаданих зон показано на рис. 3.3. Тривалість дії — по 3-5 хвилин на кожену зону.

Надалі вплив світлом здійснюється на проекції органів дихання і ЛОР-органів із метою поліпшення у них мікроциркуляції крові та лімфи, що забезпечує зняття запального процесу, набряку, болю і підвищує трофіку тканин.

Для цього фотонно-магнітну матрицю «Барва-Флекс/ФМ» необхідно встановити з боку грудей праворуч і ліворуч на проекції верхівок легенів — зони 9, рис. 3.3 (а) — таким чином, щоб верхній ряд випромінювачів фотонної матриці виявився на рівні підключичної ямки. Тривалість дії — по 5 хвилин на кожену зону.

З боку спини фототерапію слід починати з «комірцевої» зони, встановивши фотонно-магнітну матрицю у зонах 10 — рис. 3.3 (б) — по черзі праворуч і ліворуч. Тривалість процедури — по 5 хвилин у кожній зоні.

Потім необхідно встановити матриці між лопатками таким чином, щоб верхній ряд випромінювачів фотонної матриці збігався із верхнім краєм лопаток — зона 11, рис. 3.3 (б). Тривалість дії — 5 хвилин.

Далі матриці встановлюються по черзі над проекцією нижньої третини легенів праворуч і ліворуч від хребта під нижнім краєм лопаток — зони 12, рис. 3.3 (б). Тривалість дії — по 5 — 10 хвилин на кожену зону.

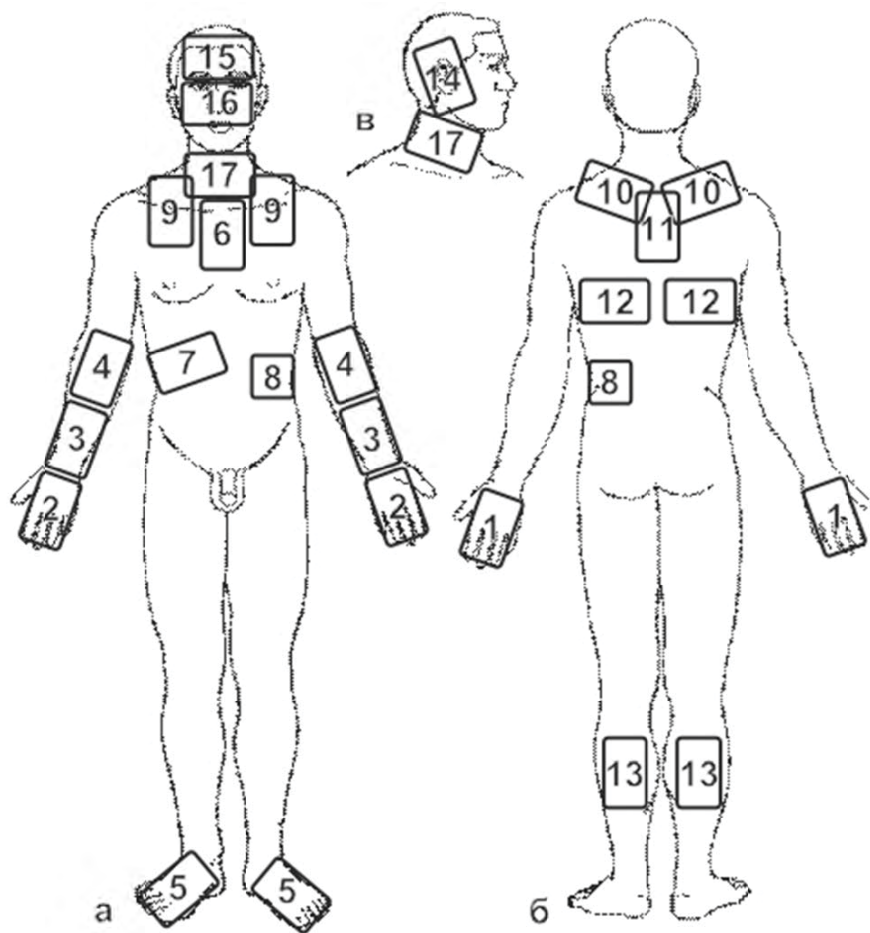


Рис. 3.3. Схема розташування зон впливу фотонними апаратами серії «Барва» при лікуванні та профілактиці інфекційних захворювань органів дихання



Вплив матрицями з боку спини слід завершити в зонах литкових м'язів — зони 13, рис. 3.3 (б). Тривалість дії — по 5 хвилин на кожную ногу.

Процедура фототерапії захворювань органів дихання завершується масажем спини праворуч і ліворуч, а також литкових м'язів і задніх поверхонь стегон за допомогою масажера «Барва-ФМК/ПХ». Напрямок рухів масажера при масажі спини — від крижів вгору до підключичних ямок вздовж хребта, праворуч і ліворуч від остистих відростків хребців. Потім слід відступити від хребта, далі напрямок рухів масажера здійснюється від верхнього краю тазової кістки до пахвових западин також спочатку з правого, а потім з лівого боку спини. Кількість проходів масажера по кожній зоні не менше 7 — 10 (до появи стійкої гіперемії).

Вплив матрицями на проекції ЛОР-органів слід починати з зон 14 (праве і ліве вухо), продовжити діяти на зони 15 (лобові пазухи) і 16 (гайморові пазухи і ніс), а завершити вплив в зонах 17 (спереду над щитовидною залозою, праворуч і зліва на проекції мигдалин). Тривалість дії — по 5 хвилин на кожную зону.

Процедури проводяться щодня (1 — 3 сеанси на день) до повного одужання або стійкого поліпшення стану здоров'я.

### **3.4. Захворювання шлунково-кишкового тракту**

#### **Гастрит, гастродуоденіт**

Гастрит — запалення слизової оболонки стінки шлунку. Коли запалення переходить на 12-палу кишку формується, так званий, гастродуоденіт. Виділяють два види гастритів і гастродуоденітів — із зниженою і підвищеною кислотністю шлункового соку. Захворювання бувають гострими — виникають вперше і протікають бурхливо, і хронічними — напади повторюються не дуже часто, але регулярно. Якщо гострий гастрит не вилікувати, з часом він переходить у хронічний.

Гастрит і гастродуоденіт — найпоширеніші захворювання шлунково-кишкового тракту.

Причини гастриту і гастродуоденіта різноманітні:

- неправильне харчування: пристрасть до гострої, гарячої та грубої їжі, надмірне вживання алкоголю, нерегулярне харчування, їжа всухом'ятку;

- стреси;

- тривалий прийом деяких ліків (аспірин, деякі антибіотики);

- бактерія *Helicobacter pilori*, кишкові інфекції, хронічні інфекції в порожнині рота та глотки;

- захворювання жовчного міхура, печінки, підшлункової залози.

При гастриті пошкоджується вся слизова оболонка шлунку, від цього страждають його залози, що виробляють компоненти шлункового соку і захисний слиз, а також погіршуються процеси відновлення клітин. У результаті порушується робота шлунку, він перестає справлятися з переварюванням їжі. В умовах запалення слизової оболонки шлунку посилюється її всмоктувальна здатність, що часто призводить до інтоксикації як самого шлунку, так і всього організму. Це проявляється погіршенням загального стану, швидкою стомлюваністю, зниженням працездатності, особливо при фізичних навантаженнях.

### **Клініка.**

Гострий гастрит проявляється відчуттям переповненості шлунку, печією, відрижкою, втратою апетиту, болями у надчеревній ділянці, спазмами, проносами або запорами, нудотою, блювотою, може спостерігатися слинотеча або, навпаки, сухість у роті. Язик обкладений сірувато-білим нальотом. При пальпації черевної стінки — болючість в епігастральній ділянці. Пульс зазвичай частий, артеріальний тиск трохи знижений. Можливе підвищення температури тіла. У шлунковому вмісті багато слизу; секреторна і кислото-утворююча функції можуть бути пригнічені або знижені. Моторні розлади проявляються пілороспазмом, гіпотонією і навіть атонією шлунку.

Хронічний гастрит з нормальною та підвищеною секрецією зустрічається в основному в молодому віці, частіше у чоловіків. Основні симптоми — диспептичні болі та розлади, що проявляються у періоди загострення хвороби, після погрішностей у дієті, в тому числі вживання алкогольних напоїв. При цьому спостерігається печія, відрижка кислим, відчуття тиску та печіння в надчеревній області, запори або проноси, іноді блювота.

Хронічний гастрит із пониженою секрецією частіше зустрічається у осіб зрілого та похилого віку. У хворих зазвичай знижується вага, з'являються симптоми полівітамінної недостатності (сухість шкіри, кровоточать ясна, почервоніння язика, тріщини на губах), неприємний смак у роті, відрижка, нудота.

### **Діагностика.**

Діагностика гастриту ґрунтується на клінічній картині захворювання, даних лабораторних досліджень крові, сечі.

### **Фототерапія гастриту та гастродуоденіту.**

З метою підвищення ефективності та скорочення терміну лікування гастриту та гастродуоденіту необхідно використовувати фототерапію як доповнення до традиційного лікування, а в разі протипоказань до застосування фармпрепаратів, можна провести фототерапію як основне лікування за допомогою фотонно-магнітних матриць Коробова А. — Ко-

рובה В. «Барва-Флекс/ФМ» за методикою, наведеною на сторінці 92 (див. також рис. 3.4).

### Гепатит вірусний

Гепатит вірусний — гостра інфекційна хвороба з переважним ураженням ретикулоендотеліальної системи травного тракту, печінки, що характеризується інтоксикацією і часто протікає із жовтяницею. Розрізняють кілька форм цього захворювання — вірусний гепатит А, В, С і Д.

Зараження при гепатиті А відбувається при попаданні вірусу в кишечник, а звідти в печінку. Джерелом інфекції є хворий на гепатит А. Тому необхідно проводити ретельну профілактику поширення інфекції (ізоляція хворого, індивідуальний посуд, предмети побуту тощо). Інкубаційний період (від моменту зараження до появи симптомів) — до 50 днів.

Гепатити В, С і Д передаються через кров, а також через будь-які виділення організму (слина, сперма, секрет піхви і т.д.). Кров'яний шлях передачі відбувається за допомогою медичних втручань (внутрішньовенні, внутрішньом'язові, підшкірні та внутрішньошкірні ін'єкції, взяття аналізів крові з вени або з пальця, хірургічні операції, у тому числі і лікування зубів, переливання крові або її препаратів тощо), а також ін'єкційного введення наркотиків. Тому необхідно ретельно стежити за тим, щоб усі маніпуляції проводилися із використанням одноразового інструментарію (там, де це, природно, можливо). Поширення вірусу статевим шляхом можна запобігти, використовуючи презервативи.

Інкубаційний період — до 6 місяців.

#### Клініка.

Класична картина захворювання гострим вірусним гепатитом (незалежно від вірусу — А, В, С, Д) складається із таких симптомів. З'являється жовтяниця (забарвлення шкіри та склер — білків очей у жовтий колір), пов'язана з тим, що із зруйнованих вірусом клітин печінки в кров надходить білірубін, що має жовтий колір. Білірубін при цьому активно проникає в сечу і вона набуває насиченого темно-жовтого кольору. Одночасно з цим кал втрачає своє звичайне забарвлення (білірубін у меншій кількості надходить у кишечник і не забарвлює його), стає світлим. Усе це супроводжується різкою втомою, зниженням працездатності. Характерна підвищена температура.

Появі цих симптомів можуть передувати болі в суглобах, відчуття, аналогічні застуді, або порушення з боку органів травлення (розлади випорожнення, нудота, блювота, посилене утворення газів, болі та важкість у верхній частині живота праворуч). Ці ж ознаки можуть супроводжувати і жовтяницю. В останньому випадку це свідчить про більш важкий перебіг захворювання.

Гострий гепатит А завжди закінчується повним одужанням. Гострий гепатит В та інші у великому числі випадків переходять у хронічну форму, яка може довічно себе нічим не проявляти (вірусоносійство — тобто, вірус у печінці живе, але не дає про себе знати), а може протікати важко.

Хронічний гепатит В, С — важке захворювання. По-перше, він веде до значних порушень у роботі печінки. По-друге, постійне прогресування процесу викликає перебудову нормального клітинного складу печінки, у результаті якої формуються вузли, що здавлюють кровоносні судини і жовчовивідні шляхи, розташовані всередині самої печінки. Такий процес, що веде до ще більшого погіршення роботи органу, отримав назву цирозу печінки. По-третє, цироз печінки і хронічний гепатит можуть призвести до раку печінки. І, нарешті, по-четверте, все це дуже погано лікується, а протягом усього періоду хвороби людина продовжує бути джерелом інфекції і може заразити інших.

### **Діагностика.**

Діагностика ґрунтується на описаній клінічній картині. У розпал хвороби діагноз підтверджується даними лабораторних аналізів крові, сечі, жовчі, калу.

### **Фототерапія гепатиту.**

З метою підвищення ефективності та скорочення терміну лікування гепатиту необхідно використовувати фототерапію в якості доповнення до традиційного лікування, а в разі протипоказань до застосування фармпрепаратів, можна провести фототерапію як основне лікування за допомогою фотонно-магнітних матриць Коробова А. — Коробова В. «Барва-Флекс/ФМ» за методикою, наведеною на сторінці 92 (див. також рис. 3.4).

## **Панкреатит**

Панкреатит — запалення підшлункової залози. Гострий панкреатит — запально-некротичне ураження підшлункової залози, що розвивається у результаті ферментативного аутолізу, або самоперетравлювання.

Гострий панкреатит є поліетіологічним захворюванням, що виникає унаслідок пошкодження ацінозних клітин підшлункової залози, гіперсекреції панкреатичного соку та утруднення відтоку його з розвитком гострої гіпертензії в протоках підшлункової залози, що може призвести до активації ферментів у самій залозі та розвитку захворювання.

Початкові патологічні зміни в підшлунковій залозі та інших органах виявляються вираженими судинними змінами: звуження, а потім розширення судин, різке підвищення проникності судинної стінки, уповільнення кровотоку, вихід рідкої частини крові та навіть формених елементів із

просвіту судин у навколишні тканини. У результаті спостерігається набряк і крововилив у підшлункову залозу.

В умовах порушеного місцевого кровообігу, тканинного обміну та безпосередньої дії на клітини ферментів виникають вогнища некрозу паренхіми підшлункової залози і жирової тканини, що її оточує. Зі зруйнованих клітин звільняються ліпази, які обумовлюють жировий некроз підшлункової залози, і, поширюючись із потоком крові та лімфи, викликають також некрози віддалених органів.

Загальні зміни в організмі обумовлені спочатку ферментативною, а потім тканинною (з вогнищ некрозу) інтоксикацією. У зв'язку з генералізованою дією на судинне русло вазоактивних речовин дуже швидко виникають значні розлади кровообігу на всіх рівнях: тканинному, органному і системному. Циркуляторні розлади у внутрішніх органах (серце, легені, печінка та ін.) призводять до дистрофічних, некробіотичних і навіть явних некротичних змін у них, після чого розвивається вторинне запалення.

### **Клініка.**

Основний симптом гострого панкреатиту — біль. Він відчувається переважно в лівому боці, може мати характер «оперізувального» болю, тобто захоплювати весь лівий бік із заходом на спину. Зазвичай інтенсивність болю така, що хворий корчиться і не може навіть розігнутися. Нудота і блювання — другий провідний симптом гострого панкреатиту. Блювота нерідко болісна, неприборкана, що не приносить полегшення.

Шкіра та слизові оболонки при гострому панкреатиті часто бліді, іноді з ціанотичним відтінком. При важких формах захворювання шкіра холодна, вкрита липким потом. Досить часто гострий панкреатит супроводжується механічною жовтяницею.

Температура тіла в перші години захворювання нормальна або знижена, з приєднанням запальних процесів підвищується. На початку захворювання нерідко спостерігається брадикардія, пізніше, при наростанні інтоксикації, частота пульсу збільшується.

Загострення хронічного панкреатиту характеризується, по-перше, менш сильними болями, а по-друге, такі больові епізоди, як правило, повторюються періодично після погрішностей у дієті або зловживання алкоголем.

### **Діагностика.**

Діагностика панкреатиту ґрунтується на даних зовнішнього огляду хворого, лабораторних дослідженнях крові та сечі. Застосовується рентгенодіагностика, комп'ютерна томографія, ультразвукова діагностика, гастроскопія і дуоденоскопія, лапароскопія.

### Фототерапія панкреатиту.

З метою підвищення ефективності та скорочення терміну лікування панкреатиту необхідно використовувати фототерапію у якості доповнення до традиційного лікування, а в разі протипоказань до застосування фармпрепаратів, можна провести фототерапію як основне лікування за допомогою фотонно-магнітних матриць Коробова А. — Коробова В. «Барва-Флекс/ФМ» за методикою, наведеною на сторінці 92 (див. також рис. 3.4).

### Холецистит і жовчнокам'яна хвороба

Холецистит — це запалення жовчного міхура. У виникненні та розвитку гострого або хронічного запального процесу в стінці жовчного міхура мають значення кілька факторів, провідними серед яких є бактеріальна інфекція і застій жовчі. Запалення жовчного міхура викликається різноманітною мікрофлорою. Мікроорганізми проникають у жовчний міхур із 12-палої кишки (висхідний шлях), а також гематогенним або лімфогенним шляхом із інших вогнищ хронічної інфекції. Фактором, що сприяє розвитку холециститу, є застій жовчі. Причиною застою жовчі в жовчному міхурі можуть бути дискінезія жовчних шляхів, порушення нервово-рефлекторної регуляції сфінктерного апарату, раніше утворені камені, зловживання жирною їжею, багатою холестерином, малорухливий спосіб життя тощо.

При запаленні в жовчному міхурі відзначається порушення фізико-хімічних властивостей жовчі, зміна її холатохолестеринового індексу (відношення жовчних кислот до холестерину). Зниження концентрації жовчних кислот у застійній жовчі, що спостерігається при цьому, зменшує її бактерицидні властивості та сприяє створенню сприятливих умов для подальшого розвитку запального процесу. При запаленні змінюється рН жовчі в кислую сторону, у зв'язку з чим порушується її колоїдна структура. Це один із провідних факторів, що сприяє випаданню інгредієнтів жовчі в осад і, відповідно, утворенню жовчних каменів. Камені можуть мати різний хімічний склад. Утворення каменів у жовчному міхурі та жовчних протоках обумовлює розвиток жовчнокам'яної хвороби.

Застій жовчі та зміна холатохолестеринового індексу призводять до підвищення тиску в жовчному міхурі, його розтягнення та вираженого набряку стінки, здавлення судин і порушення мікроциркуляції, що посилює запальний процес і може призвести до інфаркту і гангрени ділянки стінки жовчного міхура. Судинні порушення можуть бути і першопричиною запальних змін стінки жовчного міхура.

**Клініка.**

Гострий холецистит буває калькульозний і некалькульозний, однак частіше він виникає на тлі жовчнокам'яної хвороби.

Основним симптомом є болі, які носять характер печінкової (жовчної) колики. Коліка виникає раптово, частіше вночі, проявляється різними болями в правому підребер'ї з іррадіацією у поперек праворуч, праве плече та лопатку, праву половину шиї та обличчя. Біль обумовлений судорожними скороченнями жовчного міхура, супроводжується нудотою і блювотою, яка, як правило, не приносить полегшення, іноді брадикардією і підвищенням температури.

Больовий напад при холециститі тривалий, він може продовжуватися від кількох днів до 1-2 тижнів. Інтенсивність болю з часом дещо знижується; він стає постійним, тупим, періодично посилюється. У разі виникнення гострого холециститу на тлі хронічного, приступу болю протягом декількох днів можуть передувати тяжкість в епігастральній області, нудота.

При прогресуванні в жовчному міхурі запального процесу з'являється озноб, температура підвищується до 38-39<sup>0</sup>С. Погіршується загальний стан, з'являється слабкість та інші симптоми інтоксикації.

**Діагностика.**

Діагноз ставлять на підставі анамнезу, скарг хворого, даних огляду і лабораторних досліджень. Із інструментальних методів дослідження при гострому холециститі застосовують ультразвукове дослідження жовчного міхура, печінки та підшлункової залози, а також комп'ютерну томографію.

**Фототерапія холециститу та жовчнокам'яної хвороби.**

З метою підвищення ефективності та скорочення терміну лікування холециститу і жовчнокам'яної хвороби необхідно використовувати фототерапію в якості доповнення до традиційного лікування, а в разі проти-показань до застосування фармпрепаратів можна провести фототерапію як основне лікування, за допомогою фотонно-магнітних матриць Коробова А. — Коробова В. «Барва-Флекс/ФМ» за методикою, наведеною на сторінці 92 (див. також рис. 3.4).

**Виразкова хвороба шлунку та 12-палої кишки**

Виразкова хвороба — хронічне рецидивуюче захворювання, що характеризується утворенням виразки в шлунку або в 12-палій кишці внаслідок розладу загальних і місцевих механізмів нервової та гормональної регуляції основних функцій гастродуоденальної системи, порушення трофіки та розвитку протеолізу слизової оболонки.

Формування виразки як у шлунку, так і в 12-палій кишці відбувається у результаті змін, що виникають у співвідношенні факторів «агресії» та «захисту». До факторів «агресії» відносять підвищення кислотності та пептичної активності шлункового соку в умовах порушення моторики шлунку і 12-палої кишки. Зменшення захисних властивостей обумовлено зниженням продукції слизу, зменшенням вмісту в ньому муцину, уповільненням процесу фізіологічної регенерації поверхневого епітелію, порушенням місцевого кровообігу та нервової трофіки слизової оболонки. Основною причиною цих змін є тривале або часто повторюване психоемоційне перенапруження, як правило, негативного характеру (негативні емоції, конфліктні ситуації, почуття постійної тривоги, перевтома тощо). Сприятливими до виникнення захворювання факторами є погрішності в харчуванні, недостатній вміст у харчових продуктах білків і вітамінів, куріння, вживання алкоголю, спадкова схильність, хронічний гастрит і дуоденіт із підвищеною секрецією.

### **Клініка.**

Основним симптомом захворювання у типових випадках є переймоподібний біль в епігастральній або пілородуоденальній області. Біль характеризується періодичністю та ритмічністю (зв'язок із прийомом їжі), може віддавати в міжлопаточний простір і звичайно стихає після прийому невеликої кількості їжі, молока, гідрокарбонату натрію, застосування тепла. На висоті больового нападу нерідко виникає одноразова блювота кислим вмістом, після якої може наступити поліпшення самопочуття; спостерігається печія, неприємний кислий смак у роті.

Відзначається підвищена стомлюваність, дратівливість, розлад сну, пітливість. Язик обкладений біля кореня. При пальпації та перкусії в епігастральній області виявляється болючість, а також помірне напруження м'язів.

Для виразкової хвороби характерна сезонність загострень (частіше навесні та восени), а також зв'язок їх з нервово-ендокринним перенапруженням, важким фізичним навантаженням, вживанням грубої та гострої їжі, з великими перервами в прийомі їжі.

### **Діагностика.**

Діагноз «виразкова хвороба» ставлять на підставі ретельно зібраного анамнезу, характерної клінічної картини, даних лабораторного, рентгенологічного та ендоскопічного досліджень.

### **Фототерапія виразки шлунку та 12-палої кишки.**

З метою підвищення ефективності та скорочення терміну лікування виразки шлунку та 12-палої кишки необхідно використовувати фототерапію у якості доповнення до традиційного лікування, а в разі протипо-



казань до застосування фармпрепаратів, можна провести фототерапію як основне лікування за допомогою фотонно-магнітних матриць Коробова А. — Коробова В. «Барва-Флекс/ФМ» за методикою, наведеною на сторінці 92 (див. також рис. 3.4).

### **Геморой**

Геморой — це розширення венозного сплетіння прямої кишки. Відтік крові від прямої кишки йде не по одиничних венозних судинах, а по цілому сплетінню, що має вельми розгалужену структуру. Застій крові в ньому призводить до розтягування і розширення просвіту цих вен. На них виникають утворення, схожі на вузли, наповнені кров'ю. Ці вузли вибухають під слизовою оболонкою кишки або під шкірою ануса. Саме вони і заподіюють стільки незручностей.

Факторами ризику появи геморою є наступні: сидячий спосіб життя, великі фізичні навантаження, що вимагають напруги м'язів черевного преса і діафрагми, в тому числі пологи, а також хронічні запори. В останньому випадку тиск у черевній порожнині, створюваний напругою цих м'язів, призводить до того, що кров тимчасово перестає текти по венах, застоюється у венах органів тазу і останні розширюються та розтягуються.

#### **Клініка.**

Поза загостренням геморой зазвичай не турбує. При загостренні вузли збільшуються у розмірах, відзначається їх різка болючість, може бути кровотеча. Зазвичай при загостренні вузли не тільки збільшуються у розмірах, усередині них утворюються тромби.

#### **Діагностика.**

Дані анамнезу дозволяють запідозрити наявність геморою. Безперечно об'єктивні дані дають огляд області заднього проходу і ректальне дослідження.

#### **Фототерапія геморою.**

З метою підвищення ефективності та скорочення терміну лікування геморою необхідно використовувати фототерапію у якості доповнення до традиційного лікування, а в разі протипоказань до застосування фармпрепаратів, можна провести фототерапію як основне лікування за допомогою фотонно-магнітних матриць Коробова А. — Коробова В. «Барва-Флекс/ФМ» і фотонного зонду Коробова А. — Коробова В. «Барва-ГПУ» за методикою, наведеною на сторінці 92 (див. також рис. 3.4).

### **Діабет цукровий**

Діабет цукровий — захворювання, в основі якого лежить абсолютна або відносна недостатність інсуліну в організмі, що викликає порушення обміну речовин, головним чином, вуглеводного.

Основне в патогенезі цукрового діабету — відносна або абсолютна інсулінна недостатність, яка є наслідком ураження острівців Лангерганса підшлункової залози або викликана внепанкреатичними причинами.

Серед факторів, що провокують або викликають діабет, слід вказати на інфекційні захворювання, психічні чи фізичні травми, хронічний панкреатит, ожиріння тощо. У жінок діабет може вперше виявлятися під час вагітності у зв'язку із гормональною перебудовою. У розвитку цукрового діабету має велике значення спадкова схильність.

Інсулін — анаболітичний гормон, який сприяє утилізації глюкози, біо-синтезу глікогену, ліпідів, білків. Він пригнічує глікогеноліз, ліполіз, глюконеогенез. Первинне місце його дії — мембрани інсулінчутливих клітин.

Цукровий діабет виникає при дефіциті гормону або недостатньої чутливості тканин до нього. При цьому порушується транспорт глюкози в клітину; вона не витрачається клітинами, а накопичується у крові. Досягнувши певного рівня (звичайно близько 180 мг у 100 мл цільної крові), глюкоза починає проходити через ниркові мембрани і надходить у сечу.

При інсулінній недостатності в жировій тканині знижується швидкість синтезу вільних жирних кислот і тригліцеридів. Поряд із цим відбувається посилення процесів ліполізу, вільні жирні кислоти надходять у кров у великій кількості.

У печінці відбувається збільшення продукції кетонів тил і холестерину, що призводить до їх накопичення і викликає токсичний стан — так званий кетоз. У результаті накопичення кислот порушується кислотно-лужна рівновага — виникає метаболічний ацидоз. Цей стан, який зветься кетоацидозом, характеризує декомпенсацію обмінних порушень при діабеті. Значно збільшується надходження у кров молочної кислоти зі скелетних м'язів, селезінки, стінок кишечника, нирок і легенів. При швидкому розвитку кетоацидозу організм втрачає багато води і солей, що призводить до порушення водно-електролітного балансу.

При діабеті порушується також білковий обмін зі зниженням синтезу білка і підвищенням його розпаду, у зв'язку з чим підвищується утворення глюкози з амінокислот (глюконеогенез).

Збільшення продукції глюкози шляхом глюконеогенезу є одним із основних порушень обміну в печінці при інсулінній недостатності. Джерелом утворення глюкози стають продукти проміжного обміну білків, жирів і вуглеводів з короткими вуглецевими ланцюгами. У результаті зниження утилізації глюкози і збільшення її продукції розвивається гіперглікемія.

Підвищений рівень глюкози в крові та виведення її з сечею призводять до схуднення, надмірного сечовиділення, постійного відчуття сильної спраги та голоду.

Порушення обміну речовин призводять до змін у судинній системі. При діабеті, який триває 5 – 10 років, виникає генералізована поразка судин – діабетична ангіопатія. Важкі ураження судин спостерігаються у сітківці очей і нирках. Ураження судин шлунково-кишкового тракту може призводити до хронічного гастриту і розвитку ерозії слизової оболонки.

Атеросклероз при цукровому діабеті зустрічається частіше, розвивається раніше та протікає значно важче, ніж зазвичай. Для атеросклерозу при діабеті властива велика ступінь поширення поразок, які в поєднанні з мікроангіопатіями призводять до розвитку трофічних виразок і можуть ускладнитися гангrenoю.

### **Клініка.**

Прихований цукровий діабет – стадія, що передує клінічно вираженому захворюванню. У більшості хворих у цій стадії захворювання відсутні скарги і немає жодних клінічних ознак; вміст цукру в крові натще і протягом доби нормальний; глюкозурія відсутня. Цукровий діабет виявляється за допомогою проби на толерантність до глюкози.

Явний цукровий діабет має характерні клінічні симптоми: постійне відчуття сильної спраги та голоду, надмірне сечовиділення, схуднення (або ожиріння), зниження працездатності, збільшення рівня цукру в крові натще і протягом дня, виведення глюкози з сечею.

Виявлення ацетонемії (наявність у крові кетонових тіл), ацидозу (порушення кислотно-лужної рівноваги в організмі) і ацетонурії (підвищене виділення із сечею ацетону), вказує на більш виражені діабетичні порушення обміну.

Розрізняють три ступені тяжкості цукрового діабету.

I ступінь (легкий перебіг) – відсутність кетоацидозу, рівень цукру в крові натще не перевищує 140 мг %. Компенсація (збереження нормоглікемії протягом доби і аглюкозурія, збереження працездатності хворого) досягається тільки дієтою, без медикаментозного лікування.

II ступінь (перебіг середньої тяжкості) – глікемія натще не перевищує 220 мг%, а компенсація досягається призначенням препаратів сульфанілсечовини або інсуліну.

III ступінь (тяжкий перебіг) – глікемія натще вище 220 мг%, є велика схильність до розвитку кетоацидозу, інсулінрезистентності. Нерідко розвивається ретинопатія (зниження зору з розвитком повної сліпоти) і гломерулосклероз. Такі хворі потребують дієтотерапії та введення інсуліну вище 60, а іноді й вище 120 ОД на день для досягнення компенсації.

При декомпенсованому цукровому діабеті у хворих відзначається посилення спраги, поліурія, дегідратація шкіри, погане загоєння ран. Хворі схильні до гнійничкових і грибкових захворювань шкіри, розвитку атрофії м'язів, остеопорозу, до розвитку вогнищевих пневмоній.

**Діагностика.**

Діагностика цукрового діабету заснована на клінічних симптомах і даних лабораторних досліджень.

**Фототерапія цукрового діабету.**

З метою підвищення ефективності та скорочення терміну лікування цукрового діабету необхідно використовувати фототерапію у якості доповнення до традиційного лікування, а в разі протипоказань до застосування фармпрепаратів, можна провести фототерапію як основне лікування за допомогою фотонно-магнітних матриць Коробова А. — Коробова В. «Барва-Флекс/ФМ» за методикою, наведеною нижче (див. також рис. 3.4).

**Фототерапія захворювань шлунково-кишкового тракту**

(гастрит, гепатит, панкреатит, холецистит, виразка шлунку і 12-палої кишки, цукровий діабет, геморої)

Оскільки травлення є складним фізіологічним процесом, у якому беруть участь не тільки органи травлення, але і центральна нервова, ендокринна та імунна системи, то фототерапія повинна бути спрямована не тільки на відновлення працездатності того чи іншого органу, що досягається поліпшенням мікроциркуляції крові та лімфи в них, а й на оптимізацію роботи організму в цілому, що досягається нормалізацією реологічних показників крові та оптимізацією роботи регуляторних систем організму (імунної, ендокринної та центральної нервової).

Для вирішення цих завдань доцільно використовувати фотонно-магнітні матриці Коробова А. — Коробова В. «Барва-Флекс/ФМ».

Лікування слід починати з оптимізації роботи регуляторних систем організму та нормалізації реологічних показників крові.

Для цього фотонно-магнітну матрицю «Барва-Флекс/ФМ» оптимального спектрального складу для конкретного пацієнта встановити послідовно на праву та ліву тильні поверхні кистей (зона 1), праву і ліву долоні (зона 2), праву та ліву променезап'яси зони (зона 3), праву та ліву кубітальні вени (зона 4), верхні поверхні стоп (зона 5), проекції вилочкової залози (зона 6), печінки (зона 7) і селезінки (зона 8). Зазначені зони зображені на рис. 3.4. Тривалість дії — по 3 — 5 хвилин на кожну зону.

Надалі світловий вплив здійснюється на проекції органів шлунково-кишкового тракту з метою покращення у них мікроциркуляції крові та лімфи, що забезпечує зняття запальних процесів, набряку, болю, прискорює регенерацію тканини.

Для цього фотонно-магнітну матрицю «Барва-Флекс/ФМ» оптимального спектрального складу для даного пацієнта встановити по черзі

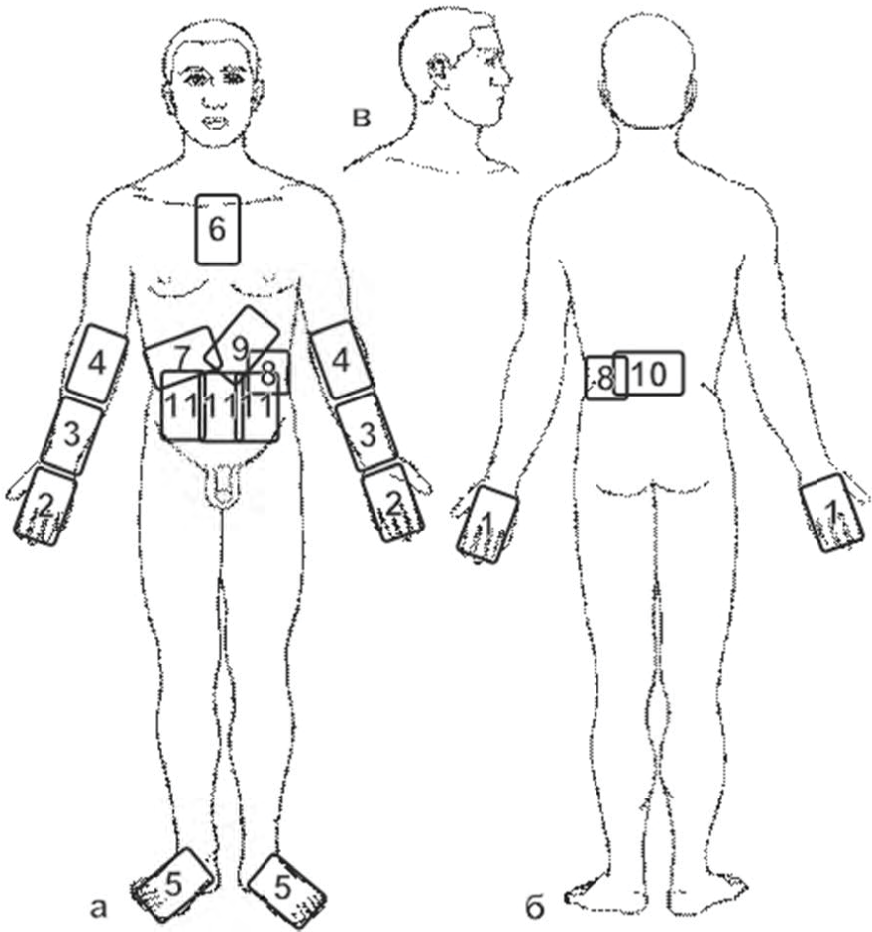


Рис. 3.4. Схема розташування зон впливу фотонними апаратами серії «Барва» при лікуванні й профілактиці захворювань шлунково-кишкового тракту

на епігастральній ділянці (зона 9), проекції підшлункової залози (зона 10), печінки та жовчного міхура (зона 7), селезінки (зона 8), тонкого та товстого кишечника (зона 11). Ці зони також зазначені на рис. 3.4. Тривалість дії — по 3 — 5 хвилин на кожну зону.

Закінчити процедуру фототерапії шлунково-кишкового тракту слід додатковим впливом протягом 5 — 10 хвилин на зони максимального прояву патології. Наприклад, при виразці шлунку і 12-палої кишки — додатково впливати на епігастральну ділянку (зона 9) і область максимальної локалізації болю; при гепатиті, холециститі та жовчнокам'яній хворобі — на проекцію печінки (зона 7); при панкреатиті та цукровому діабеті — на проекцію підшлункової залози (зона 10); при запорах — на проекцію тонкого і товстого кишечника (зона 11); при геморої — на проекцію прямої кишки та анальний отвір.

Для підвищення ефективності лікування геморою (особливо внутрішнього геморою) необхідно провести додатковий вплив фотонним зондом Коробова А. — Коробова В. «Барва-ГПУ», який вводиться у пряму кишку на 5-10 хвилин.

Фототерапія захворювань шлунково-кишкового тракту проводиться щоденно (1 — 3 сеанси на день) до повного одужання або досягнення стійкого поліпшення стану здоров'я.

### 3.5. Захворювання серцево-судинної системи

#### Аритмія серця

Аритмія серця — порушення частоти, ритмічності та послідовності збудження і скорочення серця.

У звичайному житті, коли з серцем все гаразд, людина, як правило, не відчуває його биття, не сприймає його ритму. А при появі аритмії явно відчуваються перебої, завмирання серця або різке хаотичне серцебиття.

В основі аритмії лежить зміна умов формування збудження серцевого м'яза або аномалії шляхів його розповсюдження. Аритмії можуть бути викликані як функціональними порушеннями, так і важкими органічними ураженнями серця. У деяких випадках причиною порушень серцевого ритму є вроджені особливості провідної системи серця. Певну роль у виникненні аритмії відіграє стан нервової системи. Наприклад, психічне, емоційне напруження викликає зміни в темпі, а часто — і в ритмі серцевих скорочень, у тому числі, і у здорових людей. Аритмія нерідко виникає у людей із захворюваннями центральної та вегетативної нервової систем.

Причиною аритмії можуть бути і гуморальні впливи, зокрема, гормональні порушення при ендокринних захворюваннях. Особливо велике

значення мають електролітні розлади, зокрема, відхилення у вмісті калію та кальцію у клітині. Ряд лікарських засобів, а також отрута (бактеріальні токсини, окис вуглецю, фосфорорганічні сполуки тощо) можуть викликати аритмії серця, які припиняються після усунення впливу токсичного чинника.

Найчастіше трапляються такі порушення ритму.

**Тахікардія** — збільшення частоти серцевих скорочень (для дітей старше 7 років і для дорослих у спокої понад 90 ударів на хвилину). Розрізняють тахікардію фізіологічну і патологічну.

Фізіологічна тахікардія — збільшення частоти серцевих скорочень під дією деяких впливів при відсутності патологічних змін серцево-судинної системи. Фізіологічна тахікардія виникає у здорових людей при фізичному навантаженні, емоційному напруженні (хвилювання, гнів, страх), під впливом різних факторів довкілля (висока температура повітря, гіпоксія), при різкому переході у вертикальне положення, після прийому надмірної кількості їжі, збуджуючих напоїв. До фізіологічної відноситься тахікардія у результаті дії лікарських засобів. Після припинення дії перерахованих факторів частота пульсу повертається до норми.

Причинами патологічної тахікардії можуть бути різні ураження серцево-судинної системи, рефлекторні впливи (при ураженні бронхів, шкіри, очеревини, слизових оболонок), тиреотоксикоз, гостра крововтрата, анемія, неврози тощо.

Окремо виділяють пароксизмальну тахікардію, при якій частота серцевих скорочень коливається у межах від 120 до 220 ударів на хвилину. Вона виникає у вигляді нападу і обумовлена патологічною циркуляцією екстрасистолічного збудження або патологічно високої активності вогнища автоматизму серця.

**Брадикардія** — зменшення частоти серцевих скорочень менше 60 ударів на хвилину.

Брадикардія спостерігається при подразненні системи блукаючого нерва (ураження ЦНС різного генезу — пухлини, менінгіти, крововиливи в м'яку мозкову оболонку, травми, набряк мозку тощо), а також при здавленні блукаючого нерва (різні патологічні процеси середостіння) і при подразненні його нервових закінчень (брадикардія при виразковій, жовточкам'яній хворобах, при подразненні рецепторів верхніх дихальних шляхів та ін.). Брадикардія може виникати при впливі на серце ряду хімічних лікарських речовин, а також токсичних продуктів обміну (при жовтяниці, гострих інфекціях, уремічній і діабетичній комах).

Брадикардія з частотою серцевих скорочень менше 40 ударів на хвилину обумовлена патологічними процесами в серці, при яких порушується проведення збудження.

Екстрасистолія — порушення ритму серця, що характеризується виникненням одиночних або парних передчасних скорочень серця (екстрасистол), які викликаються збудженням міокарду, що походить, як правило, не з фізіологічного джерела ритму. Умови, що призводять до появи екстрасистолії, можуть виникати при всіх хворобах серця (міокардит, вади серця, ішемічна хвороба серця тощо), а також при багатьох захворюваннях, що несприятливо впливають на серцевий м'яз (інтоксикація при інфекційних хворобах, отруєннях, алергічні реакції, гіпертензія тощо).

**Миготлива аритмія** — порушення ритму серця, що характеризується частими та нерегулярними збудженнями міокарду передсердь і повною різномірністю серцевих скорочень за частотою і силою, причому тривалість серцевих циклів значно коливається і носить випадковий характер. Хаотичне скорочення м'язових волокон передсердь призводять до того, що не має фази активного викиду крові передсердями (систоли передсердь). Через часте скорочення шлуночків і відсутність «передсердної підкачки» зменшується серцевий викид, і, як наслідок цього, знижується переносимість фізичних навантажень, наростають симптоми серцевої недостатності (задишка, набряки ніг, збільшення печінки тощо). У збільшених камерах серця кров застоюється і утворюються тромби, які можуть відірватися і з потоком крові потрапити в артерії головного мозку та інших життєво важливих органів. Таким чином, миготлива аритмія призводить до підвищення ризику ускладнень і зниження якості життя.

Найчастіші причини миготливої аритмії — ревматичні пороки серця, тиреотоксикоз, ІХС і артеріальна гіпертензія, інфаркт міокарду тощо.

#### **Діагностика.**

Діагностика аритмії заснована на аналізі даних ЕКГ.

#### **Фототерапія і фотопрофілактика аритмії серця.**

З метою підвищення ефективності та скорочення терміну лікування аритмії серця необхідно використовувати фототерапію в якості доповнення до традиційного лікування, а в разі протипоказань до застосування фармпрепаратів, можна провести фототерапію як основне лікування за допомогою фотонно-магнітних матриць Коробова А. — Коробова В. «Барва-Флекс/ФМ» за методикою, наведеною на сторінці 105 (див. також рис. 3.5).

#### **Артеріальна гіпертензія (гіпертонія, гіпертонічна хвороба)**

Артеріальна гіпертензія — збірне поняття. Так називається підвищення артеріального тиску, яке може бути проявом великої групи захворювань. В першу чергу, це хвороби нирок і артерій нирок. Крім того, артеріальна гіпертонія може бути при тиреотоксикозі (хвороба щитовидної залози, при якій посилюється вироблення її гормонів).



Однак найчастіше немає ніяких інших захворювань, які могли б призвести до підвищення тиску. Тоді говорять про гіпертонічну хворобу. Точні причини розвитку гіпертонічної хвороби сьогодні до кінця не вивчені. Однак відомі фактори, що призводять до розвитку гіпертонічної хвороби. До них відносяться: надмірне вживання солі, куріння, надмірне вживання спиртного, підвищена маса тіла (ожиріння), гіподинамія (нерухомий спосіб життя) і атеросклероз.

Гіпертонічна хвороба (особливо в поєднанні з атеросклерозом) небезпечна тим, що сильний або постійний спазм судин викликає недостатній приплив крові до життєво важливих органів — мозку, серця і нирок. При надмірному спазмі артерій або за наявності в судинах атеросклеротичних бляшок кров може зовсім перестати рухатися по артерії, і тоді може наступити різке порушення кровообігу. Так розвивається інсульт або інфаркт міокарду.

### **Клініка.**

Головний біль — чи не найчастіший прояв підвищеного кров'яного тиску. Він пов'язаний зі спазмом судин головного мозку. Іноді при цьому спостерігається й інша симптоматика: шум у вухах (типу гулу чи дзвону), миготіння «мушок» або «блискіток» в очах, затуманення зору. Це пов'язано також з порушенням кровообігу в зонах мозку, відповідальних за звуко- і кольоросприйняття, а крім того, порушується і кровопостачання власне звукосприймаючих пристроїв вуха і світлосприймаючих структур ока. Може виникати задишка, а також біль у грудях — цей біль пов'язаний з порушенням кровопостачання м'яза серця (міокарда) через той же судинний спазм.

При раптовому різкому підвищенні артеріального тиску дзвін у вухах може супроводжуватися нудотою, блюванням, головним болем, миготінням мушок або потемнінням в очах, а також звуженням полів зору. У людей в цей момент змінюється настрій: з'являється дратівливість, плаксивість тощо. В такій ситуації вимірювання артеріального тиску може показати дуже високі цифри. Такий стан, який названий лікарями «гіпертонічним кризом», небезпечний розвитком ускладнень із боку серця, судин головного мозку.

### **Діагностика.**

Діагностика базується на описаній клінічній картині та вимірюванні артеріального тиску. Відомо, що, вимірюючи тиск, досліджують два параметри — верхній (систолический тиск) і нижній (діастолічний). Із деякою мірою умовності можна сказати, що основний внесок у перший має сила серцевих скорочень, а другий підтримується тонусом судин.

### **Фототерапія і фотопрофілактика артеріальної гіпертензії.**

Із метою підвищення ефективності та скорочення терміну лікування артеріальної гіпертензії необхідно використовувати фототерапію у якості доповнення до традиційного лікування, а в разі протипоказань до застосування фармпрепаратів, можна провести фототерапію як основне лікування за допомогою фотонно-магнітних матриць Коробова А. — Коробова В. «Барва-Флекс/ФМ» за методикою, наведеною на сторінці 105 (див. також рис. 3.5).

### **Артеріальна гіпотонія**

Артеріальна гіпотонія — не хвороба, а такий стан організму, при якому відзначається низький тонуус артерій. Багато людей (в більшості своїй — молоді жінки) мають схильність до зниженого тиску. Гіпотонія іноді буває при важких захворюваннях різних органів і систем, але тоді на перший план виходять симптоми цих хвороб.

#### **Клініка.**

У ряді випадків факт гіпотонії ніяк себе не проявляє, але іноді викликає незручності. Симптоми артеріальної гіпотонії: слабкість, запаморочення, підвищена стомлюваність, головний біль, сонливість, млявість, схильність до непритомності, заколисування. Іноді симптоматика загострюється: виникає відчуття страху, занепокоєння (часто безпричинне), відчуття нестачі повітря, серцебиття і відчуття перебоїв у роботі серця.

#### **Діагностика.**

Діагностика артеріальної гіпотонії ґрунтується на описаних симптомах і вимірюванні артеріального тиску.

### **Фототерапія і фотопрофілактика артеріальної гіпотонії.**

З метою підвищення ефективності та скорочення терміну лікування гіпотонії необхідно використовувати фототерапію в якості доповнення до традиційного лікування, а в разі протипоказань до застосування фармпрепаратів, можна провести фототерапію як основне лікування за допомогою фотонно-магнітних матриць Коробова А. — Коробова В. «Барва-Флекс/ФМ» за методикою, наведеною на сторінці 105 (див. також рис. 3.5).

### **Варикозне розширення вен**

Варикозне розширення вен — зміна вен, що характеризується нерівномірним збільшенням їх просвіту з утворенням випинань у зоні зтонченної венозної стінки, спотвореним ходом судин з розвитком їх вузлоподібної звивистості, функціональною недостатністю клапанів і зміненним кровотоком.

Найбільш часто зустрічається варикозне розширення вен нижніх кінцівок. Очевидно, що кров тече по венах ніг знизу вгору, тобто проти дії сили земного тяжіння. Це досягається за допомогою декількох механізмів: напір крові з артерії (найнезначніший внесок), скорочення м'язів ніг при рухах (це діє як насос) і наявність у венах клапанів, що перешкоджають зворотному току крові (зверху вниз).

Причиною розвитку варикозного розширення вен вважають слабкість м'язово-еластичних волокон стінок поверхневих вен і порушення роботи клапанів.

Розширення просвіту вен відбувається під впливом підвищення внутрішньосудинного тиску. Якщо нормальна вена реагує на гіпертензію посиленням свого тону, то при слабкості м'язово-еластичних волокон венозної стінки у відповідь на збільшення внутрішньосудинного тиску розвивається необоротне збільшення просвіту вени.

Збільшення просвіту вени, у свою чергу, ще більше погіршує роботу клапану, так як він не може перекрити просвіт такого діаметру.

Розширення вени і функціональна недостатність клапанів призводять до порушення венозного відтоку, виникненню ретроградного (зворотного) кровотоку, до збільшення венозного застою і розвитку хронічної венозної недостатності.

#### **Клініка.**

При варикозному розширенні вен нижніх кінцівок спостерігаються звиті вени, що виступають над поверхнею шкіри гомілок і стоп, біль у ногах, що поєднується спочатку з набряками, а потім і змінами шкіри. Зміни шкіри спочатку виражаються у сухості шкіри, її пігментації (вона темніє, набуває коричневого забарвлення у вигляді плям). Пізніше приєднуються, так звані, трофічні розлади у вигляді ранок типу екземи, які погано гояться, і навіть виразок. Біль турбує більше по вечорах або в другій половині дня.

#### **Діагностика.**

Діагноз не становить труднощів і ґрунтується на клінічних симптомах. Діагностика порушення функції клапанів поверхневих, перфорантних і глибоких вен проводиться за допомогою спеціальних функціональних проб.

#### **Фототерапія і фотопрофілактика варикозного розширення вен.**

З метою підвищення ефективності та скорочення терміну лікування варикозного розширення вен необхідно використовувати фототерапію в якості доповнення до традиційного лікування, а в разі протипоказань до застосування фармпрепаратів, можна провести фототерапію як основне лікування за допомогою фотонно-магнітних матриць Коробова А. —

Коробова В. «Барва-Флекс/ФМ» і фотонного поліхромного масажера Коробова «Барва-ФМК/ПХ» за методикою, наведеною на сторінці 105 (див. також рис. 3.5).

### Інсульт

Інсульт — гостре порушення мозкового кровообігу. Порушення кровообігу може бути в головному мозку — церебральний інсульт або в спинному мозку — спинальний інсульт.

Інсульт найчастіше виникає при гіпертонічній хворобі, при артеріальній гіпертензії, зумовленої захворюваннями нирок, деякими ендокринними розладами, при атеросклерозі. Рідше причиною інсульту можуть бути ревматизм, різні васкуліти, аневризми, захворювання крові, гострі інфекції, септичні стани, інтоксикації, інфаркт міокарду, вроджені вади серця, травми магістральних судин шиї тощо.

До розвитку інсульту можуть призводити такі чинники:

- порушення нервової регуляції судин, що спричиняють виникнення стійкого спазму, парезу або паралічу внутрішньомозкових артерій і артеріол;
- морфологічні зміни судин, що обумовлюють зменшення прохідності артерій, які постачають кров у головний мозок;
- закупорення судини;
- недостатність колатерального кровообігу;
- розлади загальної гемодинаміки;
- зміна біохімічних і фізико-хімічних властивостей крові (підвищення в'язкості, адгезії та агрегації формених елементів крові й порушення окислювально-відновних процесів, накопичення недоокислених продуктів обміну).

За характером патологічного процесу інсульти ділять на 2 групи: геморагічний та ішемічний.

До **геморагічного інсульту** відносять крововилив у речовину мозку або під оболонки мозку.

**Ішемічний інсульт** виникає через спазм або закупорення судини, внаслідок чого припиняється потік крові по ній, клітинам мозку не вистачає кисню і вони гинуть.

Характер наслідків уражень мозку залежить від того, в якому саме місці стався крововилив або утворення тромбу. Частіше за все страждає невелика ділянка мозку, але наслідки цього можуть бути досить значними.

Мозок складається із двох півкуль. Кожна півкуля — з чотирьох частин: лобової, тім'яної, скроневої і потиличної.

У лобовій частині знаходиться відділ емоцій та центри управління рухами. Права півкуля відповідає за рух лівої руки і ноги, а ліва — за рух

правої руки і ноги. При крововиливі в цих областях виникає параліч або обмеження рухів.

У тім'яній частині знаходиться зона тілесних відчуттів і дотику. Розлад кровообігу в цій області сприяє порушенню чутливості — температурної або больової, можуть виникати оніміння або поколювання кінцівки.

До тім'яної частини примикає скронева, у якій розташовані центри мови, слуху, смаку. При ураженні цій області людина може сприймати мову як набір звуків, у промові плутати слова, звуки, не розуміє поставлених питань. У потиличній частині розташований відділ, при ураженні якого хворий втрачає зір. Також у потиличній області розташований відділ розпізнавання навколишніх предметів за допомогою зору, при порушенні кровотоку в якому, хворий не впізнає предмети.

Порушення мозкового кровообігу є дуже складним ураженням нервової системи. Клінічна картина захворювання досить різноманітна і залежить від безлічі факторів, що впливають на стан хворого, на якість і швидкість відновлення. Серед факторів, що не сприяють ефективному відновленню, можна виділити:

- локалізація вогнища ураження мозку в критично значущих для життєдіяльності зонах;

- великі розміри вогнища ураження;

- літній вік або поганий фізичний стан.

Також виділимо фактори, що сприяють хорошій реабілітації:

- своєчасна госпіталізація;

- ранній початок реабілітаційних процедур.

Основне завдання терапії — це поліпшення мозкового кровообігу, постачання мозку киснем, позитивний вплив на обмінні процеси мозку.

У результаті лікування може спостерігатися:

- повне відновлення і повернення до вихідного стану;

- компенсація втрачених функцій (організм перебудовується, замінюючи втрачені структури альтернативними).

- адаптація до втрачених функцій.

### **Діагностика.**

Діагноз «інсульт» ставиться на підставі даних анамнезу, клінічної картини, дослідження цереброспінальної рідини і очного дна, електрокардіографії, реоенцефалографії, ехоенцефалографії, електроенцефалографії, лабораторних досліджень крові (система згортання, вміст протромбіну, фібриногену, цукру, сечовини тощо), рентгенологічних досліджень.

### **Фототерапія і фотопрофілактика інсульту.**

З метою підвищення ефективності та скорочення терміну лікування інсульту необхідно використовувати фототерапію в якості доповнення

до традиційного лікування, а в разі протипоказань до застосування фармпрепаратів, можна провести фототерапію як основне лікування за допомогою фотонно-магнітних матриць Коробова А. — Коробова В. «Барва-Флекс/ФМ» за методикою, наведеною на сторінці 105 (див. також рис. 3.5).

### Інфаркт міокарду

Інфаркт міокарду — гостре захворювання, обумовлене розвитком одного або декількох вогнищ ішемічного некрозу серцевого м'яза, що виявляється різними порушеннями серцевої діяльності та клінічними симптомами.

Класифікація:

За клініко-морфологічним характером розрізняють великовогнищевий, дрібновогнищевий.

За локалізацією — передньоперегородочний, задньої стінки шлуночка та інше.

За поширеністю некрозу за товщиною стінки — трансмуральний, інтрамуральний, субепікардіальний, субендокардіальний.

Розвиток інфаркту міокарду завжди пов'язаний із ішемією ділянки серцевого м'яза, що виникає або внаслідок повної оклюзії коронарної артерії (емболія, крововилив у основу атеросклеротичної бляшки, тромбоз), або у зв'язку з гострою невідповідністю обсягу кровотоку по коронарних судинах потребам міокарду в кисні та поживних речовинах.

До факторів, що підвищують небезпеку розвитку інфаркту міокарду, відносять атеросклероз, артеріальну гіпертензію, генетичну схильність, цукровий діабет, ожиріння, куріння тощо.

#### Клініка.

Типовий перебіг інфаркту міокарду включає п'ять періодів.

*Продромальний період* (передінфарктний стан). Триває від декількох годин до одного місяця. Характеризується появою або зміною ознак коронарної недостатності з порушенням їх тяжкості (поява нападів стенокардії, їх почастішання, подовження і збільшення тяжкості).

*Найгостріший період* — час між початком важкої ішемії ділянки міокарду і появою ознак його некрозу — займає від 30 хвилин до 2 годин. Характеризується нападом інтенсивного болю, який локалізується за грудиною. Біль може віддавати в ліву руку, плече, надпліччя, ключицю, в шию і нижню щелепу, в спину (міжлопаточний простір). Біль має стискаючий, гнітючий, розпираючий або пекучий характер.

Біль гостровиникаючий, супроводжується різкою загальною слабкістю, нерідко нудотою, блювотою, страхом, відчуттям нестачі повітря і піт-

лівістю. У перші хвилини або години захворювання артеріальний тиск підвищується, а надалі розвивається артеріальна гіпотензія.

*Гострий період* триває від 2 до 10 днів і пов'язаний із закінченням формування вогнища некрозу. Значно зменшується або зникає біль. Прояви серцевої недостатності та артеріальна гіпертензія у цьому періоді зберігаються або виникають у багатьох хворих і можуть прогресувати. Зберігається тенденція до розвитку порушень ритму та провідності.

*Підгострий період*, під час якого завершуються початкові процеси організації рубця: некротичні маси повністю заміщуються грануляційною тканиною до кінця 4 – 5-го тижня від початку захворювання.

*Постінфарктний період*, що характеризується збільшенням щільності рубця і максимально можливою адаптацією міокарду до нових умов функціонування серцево-судинної системи, триває протягом 3 – 6 місяців із моменту утворення некрозу.

Значна кількість ускладнень інфаркту міокарду пов'язана з гострою судинною і особливо з гострою серцевою недостатністю. Це – важкі порушення серцевого ритму, кардіогенний шок, набряк легенів, пневмонія, правшлуночкова недостатність, перикардит, розрив стінки шлуночка серця, міжшлуночкової перегородки, сосочкового м'яза, аневризми серця, парез шлунка і кишечника, гастрит, панкреатит, нервові та психічні розлади.

### **Діагностика.**

Діагностика проводиться на підставі аналізу клінічної картини, характерних змін електрокардіограми при динамічному спостереженні, підвищення рівня кардіоспецифічних ферментів. У сумнівних випадках проводиться ехокардіографія (виявлення «нерухомих» зон міокарда) і радіоізотопне дослідження серця.

### **Фототерапія і профілактика інфаркту міокарду.**

З метою підвищення ефективності та скорочення терміну лікування інфаркту міокарду необхідно використовувати фототерапію в якості доповнення до традиційного лікування, а в разі протипоказань до застосування фармпрепаратів, можна провести фототерапію як основне лікування за допомогою фотонно-магнітних матриць Коробова А. – Коробова В. «Барва-Флекс/ФМ» за методикою, наведеною на сторінці 105 (див. також рис. 3.5).

## **Ішемічна хвороба серця**

Ішемічна хвороба серця (ІХС) – форма патології серця, що включає групу захворювань і патологічних станів, головним причинним фактором яких є атеросклероз вінцевих артерій, що зумовлює при певних умовах

невідповідність між потребою міокарду в кровопостачанні і можливою величиною припливу крові по ураженій артерії.

Ішемічна хвороба серця розглядається як нозологічна форма та об'єднує 5 основних проявів:

- гострий інфаркт міокарду;
- гострі та підгострі форми ішемічної хвороби серця, що включають ішемію міокарду, його дрібновогнищеві некрози, так званий передінфарктний синдром;
- стенокардія;
- безсимптомна ішемічна хвороба серця, яка не має клінічних проявів, але розпізнавана за допомогою електрокардіографії;
- хронічна ішемічна хвороба серця.

Суть ІХС полягає у тому, що міокарду — серцевому м'язу — не вистачає кисню. Міокард робить воістину титанічні зусилля: за одне скорочення він виштовхує у судини організму близько 100 грамів крові. За хвилину міокард у нормі скорочується 70-90 разів. Легко поррахувати, скільки тонн крові серце перекачує за добу. Тому кисень серцю потрібен у великій кількості та постійно. При його недостатчі в міокарді починають накопичуватися токсичні продукти і виникає біль. Крім того, сила скорочень міокарду в умовах хронічного дефіциту кисню і поживних речовин (які надходять до серця по вінцевих або коронарних артеріях) зменшується, у міокарді відбуваються такі зміни, які спричиняють його ослаблення. Тоді кров не тільки погано надходить у артерії, а й починає застоюватися у венах, по яких вона тече до серця. Так виникає хронічна серцева недостатність.

Причинами порушення кровотоку по коронарних артеріях є атеросклероз і спазм судин.

**Стенокардія** — найлегша форма ішемічної хвороби серця. Вона полягає у тому, що спазм коронарних артерій, що живлять серце, перешкоджає притоку крові, але, по-перше, не повністю, а по-друге, не надовго. Звичайно через 10-20 хвилин спазм припиняється.

Ці напади стенокардії викликаються наступними причинами:

- фізичне та емоційне навантаження (у важких випадках; у стадіях, які далеко зайшли, напади стенокардії виникають навіть тоді, коли людина перебуває у стані спокою);
- алкоголь;
- підвищення артеріального тиску;
- дуже низька або дуже висока температура довкілля;
- лихоманка (підвищена температура тіла);
- переїдання.



**Клініка.**

Основний симптом стенокардії — біль. Біль проявляється досить характерним чином: це напади болю, що виникають за грудиною після фізичного або сильного емоційного навантаження (ця форма називається стенокардією напруги), а іноді й у спокої (відповідно — стенокардія спокою).

Біль може віддавати в ліву руку, ліву лопатку і навіть ліву частину нижньої щелепи. Хворі описують цей біль зазвичай як почуття стиснення, тиску в грудях.

**Діагностика.**

Діагностика базується на описаній клінічній картині. Для підтвердження діагнозу необхідно також пройти електрокардіографічне обстеження, іноді ЕКГ знімають у стані підвищеного фізичного навантаження (зазвичай це велоергометр або доріжка, що рухається).

**Фототерапія і фотопрофілактика ІХС.**

З метою підвищення ефективності та скорочення терміну лікування ішемічної хвороби серця необхідно використовувати фототерапію в якості доповнення до традиційного лікування, а в разі протипоказань до застосування фармпрепаратів, можна провести фототерапію як основне лікування за допомогою фотонно-магнітних матриць Коробова А. — Коробова В. «Барва-Флекс/ФМ» за методикою, наведеною нижче (див. також рис. 3.5).

**Фототерапія захворювань серцево-судинної системи**

(аритмія, артеріальна гіпертензія, артеріальна гіпотензія, варикозне розширення вен, інсульт, інфаркт міокарду, ішемічна хвороба серця)

Враховуючи складну, а часом нез'ясовану, етіологію низки захворювань серцево-судинної системи, фототерапію цих патологій слід проводити в два етапи. На першому етапі, загальному для усіх захворювань, слід провести фототерапію, спрямовану на нормалізацію реологічних показників крові та оптимізацію роботи регуляторних систем організму (центральної нервової, ендокринної та імунної).

На другому етапі слід провести фототерапію, спрямовану на поліпшення мікроциркуляції крові та лімфи в тих зонах або органах, у яких йде патологічний процес.

Для фототерапії захворювань серцево-судинної системи доцільно використовувати фотонно-магнітні матриці Коробова А. — Коробова В. «Барва-Флекс/ФМ» та фотонний масажер Коробова «Барва-ФМК/ПХ».

Лікування слід починати з оптимізації роботи регуляторних систем організму та нормалізації реологічних показників крові.

Для цього фотонно-магнітну матрицю «Барва-Флекс/ФМ» оптимального спектрального складу для конкретного пацієнта встановити послідовно на праву і ліву тильні поверхні кистей (зона 1), праву та ліву долоні (зона 2), праву і ліву променевоzap'ястні зони (зона 3), праву та ліву кубітальні вени (зона 4), верхні поверхні стоп (зона 5), проєкції вилочкової залози (зона 6), печінки (зона 7) і селезінки (зона 8). Згадані зони показані на рис. 3.5. Тривалість дії — по 3 — 5 хвилин на кожную зону.

Проведені на першому етапі фототерапевтичні процедури забезпечують перехід патологічного процесу з критичної, гострої фази у фазу його стабілізації.

Подальша фототерапія, яка спрямована на поліпшення мікроциркуляції крові та лімфи в патологічній зоні, повинна проводитися відповідно до її локалізації.

Так, при артеріальній гіпертензії, спровокованої хворобою нирок або щитовидної залози, слід провести фототерапію відповідних органів.

Для забезпечення нормального кровопостачання головного мозку необхідно впливати фотонною і магнітною матрицями на комірцеву область (зона 9) і сонні артерії праворуч і ліворуч (зона 10). Вплив здійснювати фотонно-магнітною матрицею «Барва-Флекс/ЗІЧ/ФМ» (зелене та інфрачервоне випромінювання).

Аналогічна тактика фототерапії гіпотензії, але в якості джерела світла слід використовувати фотонну матрицю «Барва-Флекс/ЧІЧ/ФМ» (червоне та інфрачервоне випромінювання).

Для відновлення уражених ділянок міокарду при інфаркті міокарду та ішемічній хворобі серця необхідно впливати світлом інфрачервоного діапазону спектра, який випромінюється фотонними матрицями «Барва-Флекс» і проникає у м'які тканини до 8 — 9 см, що забезпечує поліпшення мікроциркуляції серцевого м'яза. Для цього вплив матрицями здійснюється на область проєкції серця (зона 11). Тривалість дії 25 — 30 хвилин.

Відновивши роботу регуляторних систем організму на першому етапі фототерапії та поліпшивши мікроциркуляцію крові в міокарді, можна говорити про усунення головних причин аритмії.

Другий етап фототерапії інсульту включає вплив на сонні артерії праворуч і ліворуч (зона 10) випромінюванням фотонних матриць «Барва-Флекс/ЗІЧ» або «Барва-Флекс/ЖІЧ» із наступним впливом цими ж матрицями на комірцеву (зона 9) і потиличну (зона 12) області. Тривалість дії — по 5 — 10 хвилин на кожную зону.

На другому етапі фототерапії варикозного розширення вен крім фотонних і магнітних матриць «Барва-Флекс» необхідно використовувати фотонний масажер «Барва-ФМК/ПХ».

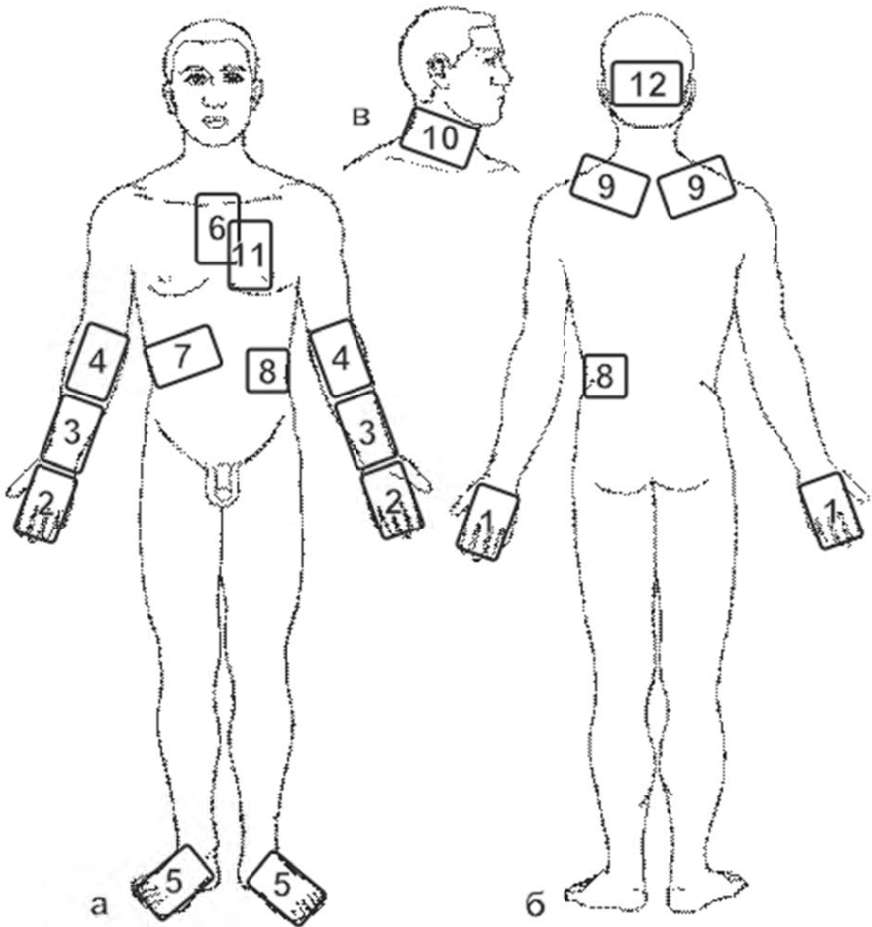


Рис. 3.5. Схема розташування зон впливу фотонними апаратами серії «Барва» при лікуванні та профілактиці захворювань серцево-судинної системи

**Увага!**

*В домашніх умовах проводити тільки профілактику варикозного розширення вен (із використанням фотонних матриць і фотонного масажера).*

Вплив фотонним масажером проводиться відповідно із технікою масажу ніг, наведеною у розділі 2.2.

За наявності тромбів у судинах фототерапія варикозного розширення вен у домашніх умовах не допускається!

Фототерапія захворювань серцево-судинної системи проводиться щодня (1 – 3 сеанси на день) до повного одужання або досягнення стійкого поліпшення стану здоров'я.

### **3.6. Неврологічні захворювання**

#### **Вегетосудинна дистонія**

Вегетосудинна дистонія – це порушення роботи вегетативної нервової системи – головного регулятора в організмі.

Вегетативна нервова система постійно обчислює і підтримує оптимальні в даний момент часу артеріальний тиск, частоту скорочень серця, тепловіддачу, ширину бронхів, зіниць, активність травної системи, продукцію сечі та багато чого іншого в організмі людини, в тому числі, продукцію адреналіну та інсуліну.

Помилки в роботі вегетативної нервової системи виявляються порушеннями внутрішньої рівноваги (кровообігу, теплообміну, травлення) – саме це називають дистонією. Прояви дистонії можуть носити постійний характер або характер кризів (панічних атак, непритомностей та інших нападоподібних станів).

Сучасна медицина розглядає вегетосудинну дистонію не як самостійне захворювання, а як синдром (Syndrom – разом із хворобою), тобто наслідок якого-небудь порушення (від простої перевтоми до захворювань, що потребують лікування).

Часто вегетосудинна дистонія є наслідком захворювання, яке ніяк, на перший погляд, не зачіпає вегетативну нервову систему. Це, у першу чергу, невроз і депресія, хвороби і наслідки травм шийних хребців, головного мозку (наприклад, черепно-мозкової травми), хвороби ендокринних залоз, шлунково-кишкового тракту, алергія, інфекції (наприклад, тонзиліт), перевтома.

#### **Клініка.**

Збої у роботі вегетативної нервової системи негайно відбиваються на стані здоров'я людини. Слід сказати, що назва «вегетативно-судинна дис-

тонія» не відображає суть хвороби повністю, так як дистонія у даному випадку є не тільки судинною. У патологічний процес втягується багато органів і систем організму, які керуються вегетативною нервовою системою.

Типові один або декілька із перерахованих нижче симптомів:

- підвищений або знижений артеріальний тиск, підвищена або знижена частота пульсу;
- почуття втоми, зниження переносимості фізичного навантаження;
- холодні руки та ноги, мерзлякуватість, або, навпаки, прагнення до прохолоди, відчуття жару, припливів, можливе самовільне підвищення температури тіла;
- невроноподібні симптоми — легка психічна виснаженість, дратівливість, головні болі, запаморочення, хиткість, розлади сну, зниження сексуальної активності;
- розлади шлунково-кишкового тракту — запори або рідке випорожнення, дискінезія жовчного міхура, спастичний біль;
- шкірні прояви — сухість шкіри або пітливість;
- непритомність, приступоподібні стани, симпатoadреналові, вагоінсулярні або змішані кризи.

*Симпатoadреналові кризи.*

Симпатoadреналовий криз або «панічна атака» виникає через різкий викид у кров адреналіну, що відбувається за помилковою командою вегетативної нервової системи. Його симптоми: раптовий початок, прискорене серцебиття, підвищення артеріального тиску, особливо систолічного («верхнього»), блідість шкірних покривів, сильне почуття страху, можливе підвищення температури тіла. На піку кризи — озноб. Закінчується криз зазвичай виділенням великої кількості світлої сечі, загальною слабкістю, можливе падіння артеріального тиску нижче звичайних цифр.

*Вагоінсулярні кризи.*

Проста непритомність, раптовий різкий біль у животі, «ведмежа хвороба» — це звичайні прояви вагоінсулярного кризу. Криз супроводжується викидом у кров великої кількості інсуліну, зниженням рівня цукру в крові, стимуляцією активності шлунково-кишкового тракту. Відбувається це також за помилковою командою вегетативної нервової системи. Симптоми такі: відчуття жару, нудоти, серцебиття сповільнено, наповнення пульсу слабе, артеріальний тиск нижче звичайних цифр, червоні плями на шкірі, шкіра волога через рясне потовиділення. Під час нападу посилена перистальтика кишечника, тому можливі болі та нуртування у животі. В кінці нападу можливе рясне випорожнення, частіше рідке.

**Діагностика.**

Діагностика заснована на характерній клінічній картині.

### Фототерапія і фотопрофілактика вегетосудинної дистонії.

З метою підвищення ефективності та скорочення терміну лікування вегетосудинної дистонії необхідно використовувати фототерапію в якості доповнення до традиційного лікування, а в разі протипоказань до застосування фармпрепаратів, можна провести фототерапію як основне лікування за допомогою фотонно-магнітних матриць Коробова А. — Коробова В. «Барва-Флекс/ФМ» і фотонного поліхромного масажера Коробова «Барва-ФМК/ПХ» за методикою, наведеною нижче (див. також рис. 3.6).

Нервова, ендокринна та імунна системи є регуляторними системами організму людини, що забезпечують його нормальне функціонування у тісному взаємозв'язку одна з одною. Тому при вегето-судинній дистонії, що виникає через порушення роботи вегетативної нервової системи, фототерапія повинна бути спрямована на нормалізацію роботи всіх регуляторних систем організму.

Для вирішення цього завдання доцільно використовувати фотонно-магнітні матриці «Барва-Флекс/ФМ» та фотонний поліхромний масажер «Барва-ФМК/ПХ».

Лікування слід починати з впливу на весь організм для оптимізації роботи регуляторних систем організму та нормалізації реологічних показників крові.

Для цього фотонно-магнітну матрицю «Барва-Флекс/ФМ» оптимального спектрального складу для конкретного пацієнта встановити послідовно на праву та ліву тильні поверхні кистей (зона 1), праву та ліву долоні (зона 2), праву та ліву променевоzap'ястні зони (зона 3), праву та ліву кубітальні вени (зона 4), верхні поверхні стоп (зона 5), проекції вилочкової залози (зона 6), печінки (зона 7) і селезінки (зона 8). Згадані зони показані на рис. 3.6. Тривалість дії — по 3 — 5 хвилин на кожну зону.

Для поліпшення мозкового кровообігу слід впливати фотонно-магнітними матрицями на комірцеву область (зона 25), потиличну область (зона 26) і сонні артерії праворуч і ліворуч (зона 27). Розміщення зазначених зон показано на рис. 3.6. Тривалість дії — 5 — 10 хвилин на кожну зону.

Для поліпшення мозкового кровообігу ефективно також впливати фотонним масажером на комірцеву (зона 25) і потиличну (зона 26) області протягом 3 — 5 хвилин на кожну зону.

Процедури слід проводити щодня (1-3 сеанси на день) до повного одужання або стійкого поліпшення стану здоров'я.

### Невралгія

Невралгія — захворювання, при якому основним і єдиним симптомом є біль.

Найчастішими видами невралгії є: міжреберна невралгія, невралгія (або неврит) трійчастого нерва, мігренозна невралгія (кластерна або пучкова, головний біль).

#### **Клініка.**

Клініка невралгії цілком залежить від точки ураження нерва. При міжреберній невралгії по ходу міжребер'я виникають гострі «стріляючі» болі, які різко посилюються при вдиху. І, якщо причиною захворювання трійчастого нерва найчастіше стає переохолодження або запалення зубів чи ясен, то міжреберна і потилична невралгії частіше виникають при хворобах хребта, рідше — при переохолодженні.

#### **Діагностика.**

Лікарі ставлять діагноз методом виключення усіх інших причин, які можуть викликати подібні болі. Це може потребувати досить багато часу у зв'язку з необхідністю проходження пацієнтом багатьох різноманітних обстежень. Проте невралгія хоча і неприємне захворювання, але вимагає лише лікування, спрямованого на зняття болю.

#### **Фототерапія невралгій.**

З метою підвищення ефективності та скорочення терміну лікування невралгій необхідно використовувати фототерапію в якості доповнення до традиційного лікування, а в разі протипоказань до застосування фармпрепаратів, можна провести фототерапію як основне лікування за допомогою фотонно-магнітних матриць Коробова А. — Коробова В. «Барва-Флекс/ФМ» і фотонного поліхромного масажера Коробова «Барва-ФМК/ПХ» за методикою, наведеною нижче (див. також рис. 3.6).

Враховуючи безпечну дію світла видимого та інфрачервоного діапазонів спектра, яка обумовлена посиленням мікроциркуляції крові та лімфи, можна сміливо стверджувати, що світлотерапія є одним із найбільш ефективних методів лікування невралгій. При цьому, як правило, світлотерапія усуває не біль, як явище, що супроводжує патологічний процес, а сам патологічний процес.

Лікування слід починати з впливу на весь організм для оптимізації роботи регуляторних систем організму та нормалізації реологічних показників крові.

Для цього фотонно-магнітну матрицю «Барва-Флекс/ФМ» оптимального спектрального складу для конкретного пацієнта встановити послідовно на праву і ліву тильні поверхні кистей (зона 1), праву та ліву долоні (зона 2), праву та ліву променезап'ястні зони (зона 3), праву та ліву кубітальні вени (зона 4), верхні поверхні стоп (зона 5), проєкції вилочкової залози (зона 6), печінки (зона 7) і селезінки (зона 8). Згадані зони показані на рис. 3.6. Тривалість дії — по 3 — 5 хвилин на кожную зону.

Після цього процедуру слід продовжити місцевим впливом по зонах локалізації ураженого нерва.

Для лікування невралгії трійчастого нерва найдоцільніше використовувати фотонно-магнітні матриці «Барва-Флекс/ЧІЧ/ФМ» або «Барва-Флекс/СІЧ/ФМ». Для цього фотонно-магнітна матриця встановлюється контактено на точку виходу та зону іннервації ураженої гілки трійчастого нерва (зони 9, 10, 11, рис. 3.6). Час впливу на кожну зону 5-15 хвилин. У разі одностороннього ураження трійчастого нерва процедуру слід починати з боку здорової зони, а закінчувати з боку ураженої зони трійчастого нерва.

Щодня слід проводити по 2 – 3 сеансу до повного одужання.

У разі гострого процесу слід використовувати фотонно-магнітну матрицю «Барва-Флекс/СІК/ФМ», а в разі хронічного процесу – фотонно-магнітну матрицю «Барва-Флекс/ЧІЧ/ФМ».

Для лікування міжреберної та потиличної невралгій у якості основного апарату доцільно використовувати фотонний масажер Коробова «Барва-ФМК/ПХ», а в якості допоміжного – ті ж фотонно-магнітні матриці «Барва-Флекс/ЧІЧ/ФМ» або «Барва-Флекс/СІЧ/ФМ».

Масаж фотонним масажером надає не тільки світловий вплив на патологічну зону, але і рефлекторний вплив голчастим роликком. Масаж голчастим роликком здійснюється за класичною схемою ручного або інструментального масажу (див. розділ 2.2) у зонах локалізації болю. Кожна зона обробляється масажером протягом 2 – 3 хвилин, тобто здійснюється 20 – 30 рухів масажера в зоні патології.

Після завершення масажу слід продовжити світлотерапію фотонно-магнітними матрицями, встановивши їх на проекцію патологічної зони на 10 – 15 хвилин. Процедури проводити щоденно (2 – 3 рази на день) до одужання.

### **Остеохондроз**

Остеохондроз – найпоширеніше дистрофічне захворювання хребта, що характеризується переважним ураженням міжхребцевих дисків, частіше за все, у шийному та поперековому його відділах.

Дистрофічні зміни в попереково-крижовому відділі хребта найбільш виражені у віці від 20 до 50 років і є однією із найбільш частих причин тимчасової втрати працездатності та нерідко призводять до інвалідизації пацієнта.

Грижі міжхребцевих дисків є найпоширенішим і найтяжчим проявом остеохондрозу хребта. При цьому розвивається больовий корінцевий синдром, який може супроводжуватися парезами або паралічами м'язів



нижніх кінцівок, розладом чутливості, порушенням функцій тазових органів.

Хвороба виникає у результаті розриву міжхребцевого диска. Утворена при цьому грижа, випинаючись назад і в бік, тисне на корінець нерва в місці його виходу зі спинномозкового каналу і викликає запалення, що супроводжується набряком.

### **Клініка.**

Прояви остеохондрозу: скутість, обмеження рухливості, тупий або гострий біль у відповідній області. При остеохондрозі шийного відділу хребта можливі порушення мозкового кровообігу. Для остеохондрозу характерна приступоподібність загострення, пов'язана з охолодженням, простудними захворюваннями, підйомом тяжкості, різкими рухами або, навпаки, з тривалим перебуванням у фіксованій позі.

Практично у всіх хворих основною скаргою є больовий синдром. Як правило, болі виникають після фізичних перевантажень, незручного положення на робочому місці або в ліжку. Хвороба часто виникає при нахилі з одночасним поворотом в бік, нерідко в поєднанні з підняттям тяжкості. Характерний також раптовий, не дуже сильний біль в області попереку.

Виділяють два етапи розвитку хвороби.

На першому етапі виникає біль у ділянці нирок, що говорить про початок дегенеративно-дистрофічного процесу. Під дією дегенеративних змін у хреботно-рухових сегментах змінюється досить складна структура фіброзного кільця, у ньому утворюються радіальні тріщини, що знижує його міцність. Пульпозне ядро випинається, порушується кровообіг цієї зони, виникає набряк місцевих тканин, гіпоксія корінця спинного мозку, спайковий процес. Фіброзне кільце, задня поздовжня зв'язка, тверда мозкова оболонка, міжхребцевий суглоб добре іннервовані гілками синуввертебрального нерва. Виникає больовий синдром, який призводить до міофіксації патологічної зони за рахунок напруги м'язів спини, і внаслідок цього відбувається компенсаторне викривлення вищерозміщених відділів хребта. Таким чином, утворюється замкнуте коло.

На другому етапі характер больового синдрому змінюється. Виникає компресійний корінцевий синдром, який обумовлений механічним здавленням і натягом корінця. При цьому виникає набряк корінця, порушується його кровопостачання. При прямому контакті грижі міжхребцевого диска з корінцем хімічне подразнення викликає більш інтенсивний больовий синдром. Нерідко при виникненні корінцевих болів слабшають або зникають болі в попереково-крижовій області. Мабуть, це пояснюється зниженням внутрішньодискового тиску внаслідок розриву фіброзного кільця. Вертеброгенний больовий синдром може бути обумовлений

не тільки компресією корінця (радикулопатією) або спинного мозку (мієлопатією), але і живить корінець судини — радікуломієлоішемії.

Поширення та локалізація корінцевих болів у цілому відповідає зоні іннервації стиснутого корінця. Болі частіше носять «лампасний» характер, можуть бути постійними або епізодичними. В основному уражаються диски L4 — L5 і L5 — S1. Рівень L3 — L4 страждає лише в 2 — 4% випадків. Крім болів можуть визначатися порушення чутливості, такі як гіпестезія та анестезія, а іноді гіперестезія.

Спостерігаються вегетативні розлади у вигляді гіпотермії шкірних покривів, їх набрякlostі, змінюється потовиділення, підвищується сухість шкіри.

Досить часто пацієнти займають вимушене положення. Компенсаторні пози, що зменшують ступінь здавлення і натягу корінця, проявляються сколіозом, уплощенням поперекового лордозу, обмеженням згинання та розгинання тулуба, напругою довгих м'язів спини.

Іноді хворі не можуть випрямити ногу через болі. Рухові порушення у вигляді парезів або паралічів проявляються рідко, вони більш характерні для запущених випадків. Можуть відзначатися трофічні розлади у вигляді «схуднення» за рахунок атрофії м'язів. На ранніх стадіях захворювання більш виражені симптоми подразнення, а на пізніх — симптоми випадіння функцій.

#### **Фототерапія остеохондрозу.**

Організм людини має потужну здатність до самолікування. Зазвичай пошкодження міжхребцевих дисків проходить за 2 — 3 місяці при дотриманні постільного режиму та спокою — найкращих передумов для швидкого одужання без ускладнень. Так само, як і при інших хворобах поперекового відділу хребта, рекомендується лежати на спині з піднятими або покладеними на подушку ногами, змінюючи положення тіла, і шукати зручну безболісну позу. Щоб уникнути можливих ускладнень у вигляді хронічних болів у попереку необхідний спокій ще протягом цілого місяця.

Важливість включення у комплексне лікування остеохондрозу фототерапії за допомогою фотонно-магнітних матриць Коробова А. — Коробова В. «Барва-Флекс/ФМ», а також фотонного масажера Коробова «Барва-ФМК/ПХ» важко переоцінити. Особливо це важливо у випадку наявних у пацієнта протипоказань до прийому фармпрепаратів або ризику проведення мануальної терапії.

Найвища ефективність, абсолютна безпека, відсутність протипоказань, скорочення термінів лікування у 2 — 3 рази, максимальна реабілітація — основні критерії вибору лікування остеохондрозу за допомогою зазначених вище апаратів серії «Барва».

Лікування слід починати з загального світлового впливу, який дозволяє поліпшити стан усього організму — оптимізувати роботу регуляторних систем організму та нормалізувати реологічні показники крові.

Для цього фотонно-магнітну матрицю «Барва-Флекс/ФМ» оптимального спектрального складу для конкретного пацієнта встановити послідовно на праву та ліву тильні поверхні кистей (зона 1), праву та ліву долоні (зона 2), праву і ліву променевоzap'ястні зони (зона 3), праву та ліву кубітальні вени (зона 4), верхні поверхні стоп (зона 5), проекції вилочнової залози (зона 6), печінки (зона 7) і селезінки (зона 8). Згадані зони показані на рис. 3.6. Тривалість дії: 3 — 5 хвилин на кожную зону.

Після цього проводиться місцевий вплив на зону патології.

При лікуванні остеохондрозу попереково-крижового відділу добре зарекомендувала себе наступна тактика проведення процедур.

Фотонно-магнітна матриця «Барва-Флекс/ЧІЧ/ФМ» встановлюється на попереково-крижову зону 12: див. рис. 3.6 (б) на 5 — 10 хв. Протягом цього часу фотонним масажером «Барва-ФМК/ПХ» у безперервному режимі або в режимі сканування спектра випромінювання здійснюється послідовно масаж зони 13, розташованої на спині над попереково-крижовим відділом, потім зон 14, розташованих на сідницях і далі зон 15, 16, 17, 18, тобто по лінії іннервації на задніх поверхнях ніг.

Якщо в наявності немає масажера «Барва-ФМК/ПХ», то на зони 13 — 18 встановлюється послідовно фотонно-магнітна матриця «Барва-Флекс/ЧІЧ/ФМ». Тривалість дії: 2 — 3 хвилини на кожную зону.

Описану процедуру бажано повторити 2 — 3 рази на день.

Потім фотонно-магнітна матриця «Барва-Флекс/ЧІЧ/ФМ» встановлюється на область пупка: зона 19 на рис. 3.6. (а) на 5 — 10 хвилин. Протягом цього часу фотонним масажером «Барва-ФМК/ПХ» у безперервному режимі або в режимі сканування спектра випромінювання послідовно масажуються зони 20, 21, 22, 23, тобто по лінії іннервації на передніх поверхнях ніг.

Якщо в наявності немає масажера «Барва-ФМК/ПХ», то на зони 20 — 23 встановлюється послідовно фотонно-магнітна матриця «Барва-Флекс/ЧІЧ/ФМ». Тривалість дії: 2 — 3 хвилини на кожную зону.

Дану процедуру також бажано повторити 2 — 3 рази на день.

Проводячи описану фототерапію остеохондрозу, вдається із другого — третього дня домогтися позитивної динаміки — зменшення, а потім повного купірування больового синдрому, відновлення іннервації у кінцівках.

При лікуванні остеохондрозу шийно-грудного відділу хребта тактика проведення процедур аналогічна, але зони, відповідно, вибираються у шийно-грудній області.

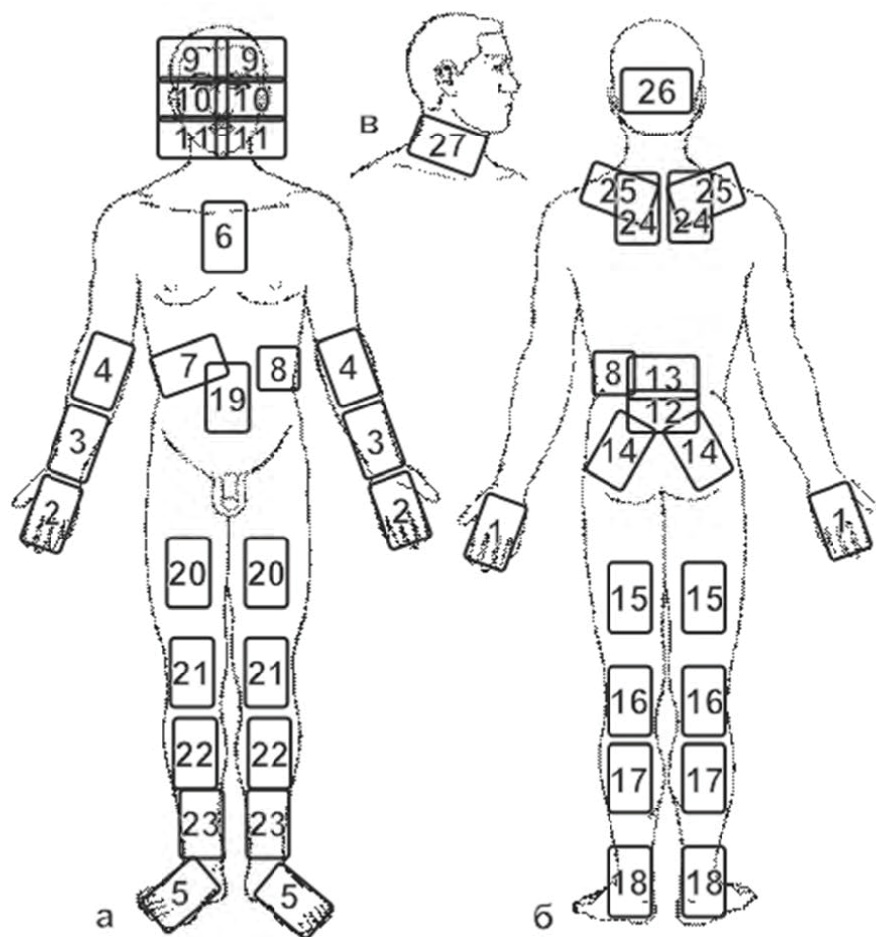


Рис. 3.6. Схема розташування зон впливу фотонними апаратами серії «Барва» при лікуванні та профілактиці неврологічних захворювань

Фотонно-магнітна матриця «Барва-Флекс/ЧІЧ/ФМ» на 5 – 10 хвилин встановлюється таким чином, щоб нижній ряд випромінювачів знаходився між 1 і 2 поперековими хребцями: зона 13, рис. 3.6, б.

Потім матриці на 5 – 10 хвилин встановлюються паравертебрально в зонах 24 (рис. 3.6, б) таким чином, щоб верхній ряд випромінювачів виявився на рівні 7 шийного хребця.

І, нарешті, матриці на 5 – 10 хвилин встановлюються на комірцеву зону (зона 25) і потиличну область (зона 26).

Якщо в наявності є фотонний масажер «Барва-ФМК/ПХ», то після освітлення проблемних зон матрицями бажано провести масаж цих зон масажером до появи стійкої гіперемії (20 – 30 рухів).

Процедуру слід проводити щодня по 2 – 3 рази на день до повного одужання або досягнення стабільного поліпшення здоров'я.

Для профілактики остеохондрозу та запобігання його загострень, бажано дотримувати кілька правил, які знизять навантаження на хребет:

- завжди тримайте спину рівно;
- намагайтеся не піднімати важких предметів (якщо це необхідно, то піднімайте їх присівши, а не нахилившись);
- частіше рухайтесь, не давайте м'язам спини атрофуватися;
- якомога частіше вісіте на турніку та плавайте.

### 3.7. Захворювання опорно-рухового апарату

#### Артрити і артрози

**Артрити** – запальні захворювання суглобів. Причиною розвитку запального процесу в суглобі може бути місцева або загальна інфекція, алергія, аутоалергія, місцева травма та ін. Факторами, що сприяють розвитку артриту, є переохолодження, фізичне перевантаження суглоба.

У запальний процес можуть бути залучені всі елементи, що формують суглоб (кістки, хрящі, синовіальні оболонки, зв'язки, суглобова рідина та ін.) При запаленні спостерігається набряк і гіперемія синовіальної оболонки, капсули і періартикулярних тканин, збільшення кількості та помутніння суглобової рідини. У запальний процес залучаються нерви та чутливі нервові закінчення, що обумовлює різку болючість суглоба. Може бути остеопороз епіфізарних відділів кісток.

#### Клініка.

Перебіг артриту може бути гострим, підгострим і хронічним. Загальна клінічна симптоматика – біль у суглобах, їх деформація, порушення функцій, зміна температури та забарвлення їх шкірних покривів.

Біль при артриті має спонтанний характер, найбільш інтенсивно виявляється в другій половині ночі та ранку, зменшується після руху. Деформація суглоба є наслідком зміни м'яких тканин, підвивихів і контрактур.

Порушення функції суглоба може бути обумовлене як болем, так і морфологічними змінами суглобових тканин. Вони бувають виражені в різній мірі — від легкої, не позбавляє хворих працездатності, до повної нерухомості суглоба. При гострих артритах обмеження рухливості носить зазвичай оборотний характер. Для хронічних форм характерно прогресуюче обмеження рухливості суглоба.

Зміна температури шкірних покривів суглоба — досить частий симптом артриту. Підвищення температури може відзначатися при гострих, підгострих артритах і при загостренні хронічних артритів. Можлива супутня гіперемія шкіри. Зниження температури спостерігається при нейродістрофічних артритах, у цих же випадках відзначається ціанотичність шкірних покривів.

У крові при артриті виявляється лейкоцитоз, значне прискорення ШОЕ, різкі зрушення біохімічних показників, що вказують на наявність гострого запального процесу.

### **Діагностика.**

Діагноз встановлюється на підставі:

— анамнезу, який встановлює зв'язок ураження суглобів із інфекційними захворюваннями, осередковою інфекцією, травмою, алергією або іншими патологічними процесами, і особливості початку перебігу суглобового процесу;

— характерних клінічних даних;

— наявності лабораторних показників запального процесу;

— характерних рентгенологічних даних;

— результатів дослідження синовіальної рідини, морфологічного дослідження біопсированої синовіальної оболонки.

**Артрози** — дегенеративно-дистрофічні захворювання суглобів.

Залежно від відсутності або наявності попередньої патології суглобів артрози діляться на первинні та вторинні. До первинних відносяться форми, що починаються без помітної причини (у віці старше 40 років) у незмінному доти суглобовому хрящі. Зазвичай уражається більшість суглобів одночасно. Вторинні артрози розвиваються у будь-якому віці внаслідок травми, судинних порушень, аномалії стативи, артриту, асептичного некрозу кістки, вродженої дисплазії та вражають лише один або кілька суглобів.

В основі патологоанатомічних змін при артрозі лежать прогресуючі дистрофічні та некробіотичні процеси в суглобовому хрящі, що супрово-

джуються деформацією сочленованих поверхонь кісток. Звідси найбільш поширений термін — деформуючий артроз. Як правило, до процесу залучаються епіфізи кісток, що дає підставу називати захворювання також остеоартрозом. Деформуючий артроз найчастіше розвивається у суглобах кінцівок.

### **Клініка.**

Будь-який артроз розвивається і протікає дуже повільно та ніколи не призводить до тяжких порушень функції суглобів.

Артроз протікає без загальних ознак запалення. Первинний артроз часто супроводжується порушенням жирового обміну, артеріальною гіпертензією, атеросклерозом та іншими захворюваннями. Дуже важливою рисою артрозу є невідповідність між морфологічними змінами в суглобах, які спостерігаються на рентгенограмах, а також клінічними проявами хвороби. Іноді при незначних рентгенологічних змінах відзначаються сильні болі та обмеження рухливості. В інших випадках при значних рентгенологічних змінах клінічні симптоми виявляються досить помірними.

Суглобові симптоми артрозу складаються з болів, почуття скутості, швидкого стомлення, тугорухливості, деформацій, хрускоту тощо. Болі зазвичай тупі. Вони непостійні, посилюються в холодну і сиру погоду, після тривалого навантаження і при початкових рухах після стану спокою.

Істинне обмеження рухливості при артрозі спостерігається рідко, частіше йдеться про тугорухливості та швидку стомлюваність суглоба.

Деформації суглобів обумовлені кістковими розростаннями, а не набуханням м'яких тканин, як при артриті. Причиною хрускоту суглобів (найчастіше колінного) є нерівності суглобових поверхонь, вапняні відкладення і склероз м'яких тканин.

### **Діагностика.**

Діагноз будь-якого артрозу ставлять на підставі клінічних, рентгенологічних і лабораторних даних.

Анамнез і всебічне обстеження хворого допомагають визначити форму артрозу, причину його розвитку, давність і тяжкість захворювання, супутні хвороби тощо.

### **Фототерапія артрозу та артритів.**

З метою підвищення ефективності та скорочення терміну лікування артрозу та артритів необхідно використовувати фототерапію в якості доповнення до традиційного лікування, а в разі протипоказань до застосування фармпрепаратів, можна провести фототерапію як основне лікування за допомогою фотонно-магнітних матриць Коробова А. — Коробова В. «Барва-Флекс/ФМ» і фотонного поліхромного масажера

Коробова «Барва-ФМК/ПХ» за методикою, наведеною на сторінці 123 (див. також рис. 3.7).

### Бурсит

Бурсит — запальне захворювання синовіальних сумок, що супроводжується підвищеним утворенням і накопиченням в їх порожнинах ексудату.

Бурсити за клінічним перебігом можуть бути гострими, підгострими, хронічними, рецидивуючими; за характером ексудату — серозними, серозно-фібринозними, гнійними, гнійно-геморагічними; за характером збудника — неспецифічними або специфічними (гонорейні, бруцельозні, туберкульозні, сифілітичні).

Запальний процес може мати місце як у постійних, так і в новостворених сумках у місцях безперервного тиску і тертя шкіри, фасцій, м'язів, сухожилів із кістковими виступами.

Найбільш часто зустрічається бурсит ліктьових, колінних, плечових суглобів. Частота такої локалізації обумовлюється постійним травмуванням відповідних ділянок тіла у зв'язку з особливостями певних професій. Це дозволяє віднести бурсит до професійних захворювань.

Причиною виникнення гострого бурситу частіше буває травма (забиття, садно, дрібні рани) і вторинне інфікування синовіальної сумки гнійними мікробами, переважно стафілококами і стрептококами, значно рідше гонококами, бруцеллами, туберкульозної та кишкової паличками тощо.

Хронічний бурсит часто є наслідком тривалого постійного механічного подразнення.

#### Клініка.

На місці анатомічного розташування сумки визначається округла, обмежена, хвороблива припухлість м'якопружної консистенції. Діаметр припухлості може досягати 8 — 10 см. Хворий скаржить на болі в області припухлості, нездужання; підвищується температура тіла; функція суглоба помірно обмежена.

При флегмонозному запаленні відзначається набряк оточуючих сумку тканин, гіперемія шкіри, при прогресуванні запалення і переході його на м'які тканини визначаються ознаки флегмони.

При хронічному бурситі на місці розташування сумки є округла обмежена припухлість м'якої консистенції, шкіра на ній рухлива, не змінена, функція кінцівок не порушена. Хронічний процес може загострюватися; при цьому збільшується кількість рідини в порожнині сумки.

#### Діагностика.

Діагноз встановлюється за типовими клінічними ознаками. Пункція порожнини сумки дозволяє встановити за отриманим вмістом характер запалення, мікробну флору та її чутливість до антибіотиків.



Для діагностики бурситу використовується також рентгенодіагностика.

### **Фототерапія бурситу.**

З метою підвищення ефективності та скорочення терміну лікування бурситу необхідно використовувати фототерапію в якості доповнення до традиційного лікування, а в разі протипоказань до застосування фармпрепаратів, можна провести фототерапію як основне лікування за допомогою фотонно-магнітних матриць Коробова А. — Коробова В. «Барва-Флекс/ФМ» і фотонного поліхромного масажера Коробова «Барва-ФМК/ПХ» за методикою, наведеною на сторінці 123 (див. також рис. 3.7).

### **Міозит**

Міозит — запалення м'язів різної етіології, що виявляється больовим синдромом, розвитком м'язової слабкості та іноді атрофією уражених м'язових груп. За етіологією міозити ділять на інфекційні (гнійні та негнійні), паразитарні, токсичні.

За перебігом міозит може бути гострим, підгострим і хронічним, за поширеністю — локалізованим і дифузним. Гнійний міозит викликається найчастіше стафілококом, а також стрептококом, пневмококом, анаеробною інфекцією та іншими збудниками. Джерелами інфекції можуть бути різні гнійничкові захворювання шкіри, карієс зубів, гнійні процеси в мигдалинах, придаткових порожнинах носа, у середньому вусі тощо. При гнійному міозиті спостерігаються поширені некротичні зміни, обмежені масивним лейкоцитарним валом.

### **Клініка.**

Клінічна картина характеризується локальними болями, інтенсивність яких швидко наростає. Болі різко посилюються при рухах, що викликають скорочення уражених м'язів, а також при пальпації. З'являється припухлість, набряклість м'яких тканин, іноді гіперемія шкіри. Розвивається захисне напруження м'язів, обмеження руху в суглобах. Як правило, відзначаються загальні симптоми у вигляді високої температури, ознобу, головного болю, а також збільшення регіональних лімфатичних вузлів. У крові — лейкоцитоз із зсувом вліво, підвищена ШОЕ.

Інфекційний негнійний міозит виникає як ускладнення після грипу, респіраторних захворювань, черевного тифу, а також при ревматизмі, на тлі туберкульозу, бруцельозу, сифілісу.

Для клінічної картини інфекційного негнійного міозиту характерний, головним чином, місцевий больовий синдром. Болі як спонтанні, так і при пальпації та активних рухах. Особливо болючі місця прикріплення м'язів. Може відзначатися припухлість і м'язова напруга. Різко обмежена рухливість відповідної частини тіла.

При пальпації уражених м'язів можна виявити хворобливі, рухливі на дотик, щільні утворення розміром від просяного зерна до боба, округлої або неправильної форми.

Крім болю може відзначатися шкірна гіперестезія в області уражених м'язів. М'язова слабкість — вторинна і зазвичай розвивається у зв'язку з наявністю больового синдрому. Атрофія м'язів для цієї форми міозиту мало характерна. Загальні симптоми, як правило, відсутні.

Поліміозит — запальне ураження м'язів, в основі якого лежить інфекційно-алергійний процес. Поряд із запальними реакціями в м'язовій тканині відбуваються і дистрофічні зміни.

Паразитарний міозит — токсико-алергійний процес із розвитком запальних реакцій у місцях впровадження паразитів у м'язову тканину. Причиною його є трихінельоз, цистицеркоз, токсоплазмоз, рідко ехінококоз.

Токсичний міозит спостерігається при ряді інтоксикацій (при алкоголізмі, застосуванні деяких фармакологічних засобів, укусах деяких тварин і комах).

### **Діагностика.**

Діагностика заснована на клінічній картині захворювання, даних лабораторних досліджень.

### **Фототерапія міозиту.**

З метою підвищення ефективності та скорочення терміну лікування міозиту необхідно використовувати фототерапію в якості доповнення до традиційного лікування, а в разі протипоказань до застосування фармпрепаратів, можна провести фототерапію як основне лікування за допомогою фотонно-магнітних матриць Коробова А. — Коробова В. «Барва-Флекс/ФМ» і фотонного поліхромного масажера Коробова «Барва-ФМК/ПХ» за методикою, наведеною на сторінці 123 (див. також рис. 3.7).

## **Остеопороз**

Остеопороз — зниження щільності кістки в результаті зменшення кількості кісткової речовини або недостатнього її звапніння. Остеопороз може бути місцевим або загальним. Місцевий остеопороз найчастіше пов'язаний із порушенням кровообігу, наприклад, венозного відтоку при іммобілізації кінцівки, тривалій знерухомленості. У ряді випадків розвивається остеопороз однієї з парних кісток після видалення іншої, унаслідок порушення кровообігу навколо патологічного вогнища, а також при переломі кістки, невриті, опіку, відмороженні, флегмоні та ін. Місцевий остеопороз може бути вогнищевим або рівномірним.

Загальний остеопороз може виникнути при токсикозі, аліментарних або обмінних порушеннях, віковій інволюції, унаслідок тривалого застосування кортикостероїдів тощо. До нього відносять старечий і клімактеричний остеопороз, остеопороз при гіперпаратиреозі.

При остеопорозі спостерігається зниження кісткоутворення і посилення резорбції кістки. В результаті остеопорозу знижується міцність кісток, що обумовлює їх деформацію і виникнення патологічних переломів.

### **Діагностика.**

Розвиток остеопорозу зазвичай оцінюють візуально за щільністю зображення кістки на рентгенограмі. Для кількісної оцінки змін, що відбуваються у кістці при остеопорозі, використовують метод рентгеноденситометрії.

### **Фототерапія остеопорозу.**

З метою підвищення ефективності та скорочення терміну лікування остеопорозу необхідно використовувати фототерапію в якості доповнення до традиційного лікування, а в разі протипоказань до застосування фармпрепаратів, можна провести фототерапію як основне лікування за допомогою фотонно-магнітних матриць Коробова А. — Коробова В. «Барва-Флекс/ФМ» і фотонного поліхромного масажера Коробова «Барва-ФМК/ПХ» за методикою, наведеною нижче (див. також рис. 3.7).

### **Фототерапія захворювань опорно-рухового апарату**

(артрит, артроз, бурсит, міозит, остеопороз)

Незважаючи на те, що захворювання опорно-рухового апарату (артрит, артроз, бурсит, міозит, остеопороз) носять яскраво виражений локальний прояв, їх фототерапія має бути спрямована не тільки на усунення локальних проявів, що досягається поліпшенням мікроциркуляції крові та лімфи в цих зонах, а й на оптимізацію роботи організму в цілому, що досягається нормалізацією реологічних показників крові та оптимізацією роботи регуляторних систем організму (імунної, ендокринної, центральної нервової).

Для вирішення цих завдань доцільно використовувати фотонно-магнітні матриці Коробова А. — Коробова В. «Барва-Флекс/ФМ» та фотонний масажер Коробова «Барва-ФМК/ПХ».

Лікування слід починати з оптимізації роботи регуляторних систем організму та нормалізації реологічних показників крові.

Для цього фотонно-магнітну матрицю «Барва-Флекс/ФМ» оптимального спектрального складу для конкретного пацієнта встановити

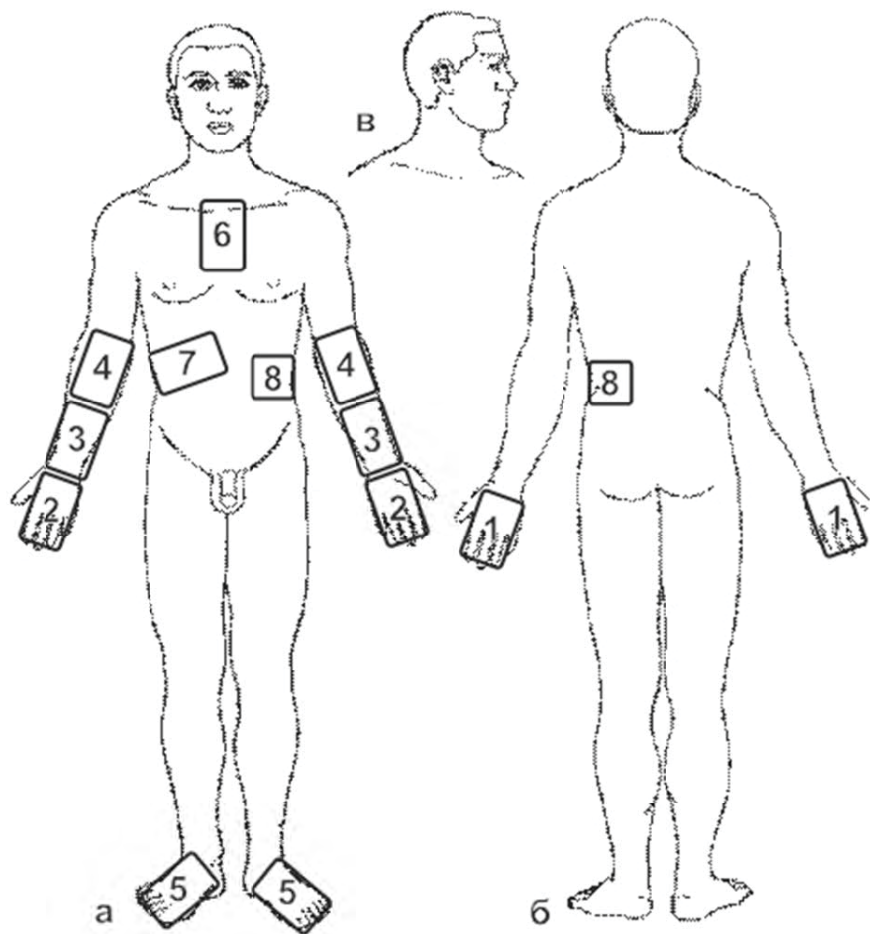


Рис. 3.7. Схема розташування зон впливу фотонними апаратами серії «Барва» при лікуванні та профілактиці захворювань опорно-рухового апарату

послідовно на праву та ліву тильні поверхні кистей (зона 1), праву та ліву долоні (зона 2), праву та ліву променевозап'ястні зони (зона 3), праву та ліву кубітальні вени (зона 4), верхні поверхні стоп (зона 5), проекції вилочкової залози (зона 6), печінки (зона 7) і селезінки (зона 8). Згадані зони показані на рис. 3.7. Тривалість дії: по 3 – 5 хвилин на кожную зону.

Після проведеного загального світлового впливу необхідно доповнити його місцевою фототерапією.

Для лікування артритів, артрозів і бурситів фотонно-магнітну матрицю «Барва-Флекс/ФМ» оптимального спектрального складу для даного пацієнта встановити контактено на суглоби, починаючи із найменш уражених і закінчуючи максимально ураженими. Тривалість дії 5 – 10 хвилин на кожен суглоб.

Для посилення терапевтичного ефекту при лікуванні артритів, артрозів і бурситів слід додатково використовувати фотонний масажер «Барва-ФМК/ПХ». Техніка масажу описана в розділі 2.2. Тривалість дії 2 – 3 хвилини на кожен суглоб (20 – 30 масажних рухів).

Для лікування міозитів необхідно на проекцію ураженого м'яза встановити фотонно-магнітну матрицю «Барва-Флекс/ФМ» на 5 – 10 хвилин, а потім здійснити масаж зони ураження фотонним масажером «Барва-ФМК/ПХ». Масаж проводити у відповідній зоні розташування патологічної ділянки. Тривалість масажу 2 – 3 хвилини в кожній зоні (20 – 30 масажних рухів).

Для лікування остеопорозу, який є, мабуть, найскладнішим у групі захворювань опорно-рухового апарату, доцільно використовувати як поєднану дію фотонної та магнітної матриць «Барва-Флекс», так і дію фотонного масажера «Барва-ФМК/ПХ». Матриці встановлюються на зону патології не менш, ніж на 20 – 30 хвилин, після чого проводиться масаж цієї зони за допомогою масажера «Барва-ФМК/ПХ» протягом 2 – 3 хвилин (20-30 масажних рухів).

Фототерапія захворювань опорно-рухового апарату проводиться щоденно (1 – 3 сеанси на день) до повного одужання або досягнення стійкого поліпшення стану здоров'я.

### 3.8. Травми

#### Відмороження

**Відмороження** – ушкодження тканин, викликане їх охолодженням.

За особливостями виникнення розрізняють такі види відмороження.

При температурі довкілля нижче 0°C. Найбільш часто страждають дистальні відділи кінцівок, у першу чергу пальці, дещо рідше – вуха, ніс,

шоки, підборіддя. Ураження виникає тим швидше, чим нижче температура повітря і чим вище вологість шкіри частини тіла, що охолоджується.

Відмороження при температурі довкілля вище 0°C. Вони виникають у результаті тривалого (кілька діб) охолодження в умовах високої вологості, особливо при промоклому взутті. Відповідно цьому уражаються переважно стопи.

Контактні відмороження. Вони виникають від безпосереднього зіткнення шкіри або слизової оболонки з сильно охолодженим, зазвичай металевим предметом.

За глибиною ураження розрізняють відмороження I ступеня, при яких уражається поверхневий шар епідермісу; відмороження II ступеня, коли уражається базальний шар епідермісу з утворенням пухирів; відмороження III ступеня, супроводжуються некрозом шкіри та підшкірної клітковини; та відмороження IV ступеня, при яких поряд із м'якими тканинами некротизується кістка.

Шкідлива дія холоду на тканини особливо сильно проявляється при наявності ряду інших несприятливих факторів довкілля – сильного вітру, підвищеної вологості повітря. Виникненню і тяжкості ускладнень сприяють, крім того, занадто легкий або просочений водою одяг, тісне або промокле взуття, а також ослаблення опірності організму та порушення терморегуляції під впливом виснаження, голодування, перевтоми, хворобливих станів, а особливо крововтрати, алкогольного сп'яніння, загального охолодження організму.

### **Клініка.**

З розвитку патологічного процесу в часі розрізняють два періоди відмороження: дореактивний, тобто період експозиції холоду, протягом якого патологічні реакції, морфологічні зміни в тканинах і клінічні прояви мінімальні; реактивний, що настає після зігрівання відмороженої частини тіла, протягом якого всі зміни, властиві відмороженню, проявляються повністю.

Основними симптомами відмороження у дореактивному періоді є побіління шкіри в зоні охолодження і втрата чутливості в охолоджених тканинах. При відмороженні, виниклому у вологому середовищі (промокле взуття), нерідко відзначаються синюшність і почервоніння шкіри уражених кінцівок, які посилюються після зігрівання. Постраждалі скаржаться на важкість у кінцівках, втрату почуття опори, неможливість самостійно ходити. При значному загальному охолодженні тіла можуть спостерігатися стан депресії, порушення дихання, задишка, тахікардія. При важких відмороженнях можливе падіння артеріального тиску і розвиток шоку.

Клінічна картина відмороження у реактивному періоді проявляється серозним або серозно-геморагічним запаленням і завершується асеп-

тичним некрозом. Найбільш ранні ознаки реактивного періоду — розвиток набряку, почервоніння (з синюшним відтінком) шкіри. Вже в перші хвилини зігрівання виникає біль, інтенсивність і тривалість якого залежить від тяжкості ураження.

При відмороженні I ступеня набряк тканин звичайно зменшується через 5 — 7 днів, процес закінчується обширним луценням поверхневих шарів епідермісу. Одуjuanня настає через 7 — 10 днів.

Відмороження II ступеня викликає значні больові відчуття та неприємне відчуття напруги тканин. Бульбашки з'являються протягом двох — трьох діб після ураження. Набряк значний, захоплює великі зони. Загоєння, що не ускладнилося нагноюванням, протікає 2 — 3 тижні, рубців не залишається. У подальшому, як і після відмороження I ступеня, зберігається підвищена чутливість постраждалої шкіри до холоду.

Відмороження III ступеня супроводжується сильними болями, втрата чутливості в ділянці ураження продовжується і в ранньому реактивному періоді. Шкіра ураженої ділянки залишається холодною, набуває синюшого забарвлення, бульбашки наповнені геморагічним вмістом. Наприкінці першого тижня набряк починає поступово спадати і з'являються чітко відмежовані області потемнілих некротизуючих тканин. Період розсмоктування і відторгнення некротизованих тканин, епітелізація гранулюючої поверхні протікають протягом декількох тижнів із утворенням глибокого рубця.

Відмороженню IV ступеня найчастіше піддаються кінцівки. Некроз може протікати за типом вологої гангрени або у вигляді муміфікації тканин.

### **Діагностика.**

Основні завдання діагностики при відмороженні полягають у визначенні його ступеня, а також у своєчасному виявленні межі нежиттєздатних тканин і тканин із зниженою життєздатністю.

Для діагностики використовуються: осцилографія, плетизмографія, реографія, ангіографія та інфрачервона термографія.

### **Фототерапія відморожень.**

З метою підвищення ефективності та скорочення терміну лікування відморожень необхідно використовувати фототерапію у якості доповнення до традиційного лікування, а в разі протипоказань до застосування фармпрепаратів, можна провести фототерапію як основне лікування за допомогою фотонно-магнітних матриць Коробова А. — Коробова В. «Барва-Флекс/ФМ» за методикою, наведеною на сторінці 132 (див. також рис. 3.8).

## Опіки

**Опіки** — пошкодження тканин організму, що виникають у результаті місцевого впливу високої температури, а також хімічних речовин, електричного струму або іонізуючого випромінювання.

Класифікація опіків за ступенем ураження:

- опіки I ступеня — поверхневі ураження шкіри, що характеризуються її почервонінням;
- опіки II ступеня — більш глибокі ураження шкіри з утворенням міхурів;
- опіки III-A ступеня — спостерігається частковий некроз шкіри із збереженням камбіальних елементів дерми;
- опіки III-B ступеня — некроз шкіри поширюється на всю її товщину;
- опіки IV ступеня характеризуються омертвінням шкіри та підшкірних тканин.

Опіки I, II і III-A ступенів відносять до поверхневих, шкірний покрив при них відновлюється самостійно. Опіки III-B і IV ступенів — глибокі. При них зазвичай необхідне оперативне лікування.

При поверхневих пошкодженнях, що займають до 10 — 12% поверхні тіла, або при глибоких на площі, що становить до 5 — 6% поверхні тіла, опік у дорослих протікає переважно як місцеве ураження. При більш поширених ураженнях спостерігаються різні порушення діяльності органів і систем, сукупність яких прийнято розглядати як опікову хворобу.

У перебігу опікової хвороби розрізняють 4 періоди — опікового шоку, опікової токсемії, опікової септикотоксемії та реконвалесценції.

Для опікового шоку характерні:

- відносна стійкість артеріального тиску;
- зменшення об'єму циркулюючої крові та підвищення гемоконцентрації, викликані зменшенням обсягу плазми, яка у вигляді трансудату втрачається через обпечену поверхню;
- ослаблення скорочувальної здатності міокарду;
- порушення мікроциркуляції;
- розвиток гіпоксії;
- порушення кислотно-лужної рівноваги, розвиток метаболічного ацидозу;
- порушення обміну речовин (гіперглікемія, переважання анаеробного гліколізу, розпад білків);
- порушення водно-сольового обміну, що проявляється постійною жагою, набряками, олігурією, анурією;
- розвиток ниркової, печінкової недостатності;
- отруєння організму продуктами розпаду тканин (аутоінтоксикація).



**Клініка.**

При опіку I ступеня спостерігаються розлите почервоніння і невелика припухлість, що з'являються через кілька секунд після опіку полум'ям, окропом, парою або через кілька годин при дії сонячних променів. Відзначаються сильні пекучі болі в ураженій ділянці. Через кілька годин, частіше протягом 3 – 5 днів, ці явища проходять, пошкоджений епідерміс злущується і на місці опіку іноді залишається невелика пігментація.

При опіку II ступеня почервоніння, припухлість і болі, виражені значніше. Бульбашки утворюються відразу або через деякий час після опіку. Через 7 – 10 днів опік заживає без рубців, почервоніння і пігментація можуть зберігатися кілька тижнів.

Опік III ступеня у цілому характеризується утворенням струпа. При сухому некрозі шкіра суха, щільна, бурого або чорного кольору, нечутлива до дотику, з завитками сповзаючого та обгорілого епідермісу. При вологому некрозі, що виникає частіше при дії окропу, пару, шкіра жовтуватого-сірого кольору, набрякла, іноді вкрита пухирями. Відторгнення відмерлих тканин супроводжується інфекцією і нагноєнням.

При опіку III-A ступеня можна розраховувати на самостійну крайову та острівкову епітелізацію.

При опіку IV ступеня прояви некротичних змін тканини більш виражені, ніж при опіку III ступеня, нерідко спостерігається обвуглювання тканин.

**Діагностика.**

Діагноз поширеності та глибини місцевих поразок, а також періодів опікової хвороби ґрунтується на характерних клінічних ознаках.

Особливе значення має рання діагностика термічного ураження органів дихання при опіках грудей, шиї, обличчя, якщо горів одяг, опік був отриманий у закритому приміщенні або напівзамкнутому просторі.

При ураженні кісток проводять рентгенографію, яка може виявити остеопороз і остеонекроз.

**Фототерапія опіків.**

З метою підвищення ефективності та скорочення терміну лікування опіків необхідно використовувати фототерапію у якості доповнення до традиційного лікування, а в разі протипоказань до застосування фармпрепаратів, можна провести фототерапію як основне лікування за допомогою фотонно-магнітних матриць Коробова А. – Коробова В. «Барва-Флекс/ФМ» за методикою, наведеною на сторінці 132 (див. також рис. 3.8).

## Переломи

**Перелом** — пошкодження кістки з порушенням її цілісності. Розрізняють переломи травматичні та патологічні. Травматичні переломи зазвичай виникають у результаті раптового впливу значної механічної сили на нормальну кістку. На відміну від них, патологічні переломи відбуваються у зміненій яким-небудь попереднім патологічним процесом кістки при порівняно незначній травмі або навіть спонтанно.

Травматичні переломи залежно від стану покривів (шкіри, слизових оболонок) ділять на закриті та відкриті.

У поняття «перелом» включається не тільки порушення цілісності кістки, але і одночасне пошкодження навколишніх м'яких тканин, обумовлене як зовнішньою травмою, так і впливом уламків, які змістилися. Ступінь і характер цих ушкоджень можуть бути досить різноманітними. Найчастіше мають місце невеликі розриви м'язів і дрібних судин, у результаті яких у місці перелому утворюється гематома. Нерідко органи, що розташовуються по сусідству з пошкодженою кісткою або знаходяться усередині кісткових порожнин, пошкоджуються уламками кістки, що може бути небезпечніше самого перелому.

### Клініка.

Загальний стан постраждалих при більшості переломів буває задовільним, середньої тяжкості, рідше — тяжкий. Однак при множинних переломах, особливо за наявності відкритих травм, а також при поєднаних пошкодженнях у хворих, як правило, швидко розвивається важкий і часто вкрай важкий стан, нерідко із симптомокомплексом травматичного шоку.

В області перелому зазвичай відзначають припухлість і синець. Функція кінцівки в більшості випадків негайно порушується. Активні та пасивні рухи болочі й обмежені.

Особливої уваги вимагають відкриті переломи. Характер їх визначається механізмом травми, локалізацією перелому, просторістю і ступенем пошкодження м'яких тканин (шкіра, м'язи, фасції, сухожилля, судини, нерви тощо), розташуванням рани, мікробним забрудненням її. При відкритих переломах значно частіше, ніж при закритих, має місце пошкодження магістральних судин, яке може призвести до порушення кровопостачання кінцівки аж до розвитку ішемічної гангрені.

### Діагностика.

Для діагностики перелому необхідний добре зібраний анамнез, спрямований на з'ясування умов і механізму травми.

Велике значення для діагностики перелому має рентгенологічний метод. Рентгенограма дає можливість розпізнати переломи зі зміщенням

уламків, тріщини, осколкові та інші типи переломів, при яких характерні клінічні ознаки відсутні.

### **Фототерапія переломів.**

З метою підвищення ефективності та скорочення терміну лікування переломів необхідно використовувати фототерапію у якості доповнення до традиційного лікування, а в разі протипоказань до застосування фармпрепаратів, можна провести фототерапію як основне лікування за допомогою фотонно-магнітних матриць Коробова А. — Коробова В. «Барва-Флекс/ФМ» за методикою, наведеною на сторінці 132 (див. також рис. 3.8).

## **Рани**

**Рани** — пошкодження тканин і органів із порушенням цілісності їх покриву (шкіри, слизової оболонки), викликані механічним впливом.

За механізмом нанесення, за характером предмету, яким заподіяно поранення, і за характером пошкодження тканин розрізняють різані, колоті, рвані, скальповані, забиті, розтроснені, вогнепальні рани. Крім того, розрізняють рани дотичні, сліпі та наскрізні; проникаючі та непроникаючі; з пошкодженням чи без пошкодження внутрішніх органів; одиночні, множинні і поєднані; асептичні, гнійні інфіковані, отруєні; комбіновані.

### **Клініка.**

Для ран характерний біль, інтенсивність і характер якого залежать від локалізації та виду рани, а також від стану пораненого. Виникають порушення або обмеження функції пошкодженої частини тіла, незначні при поверхневих ранах і саднах та різко виражені — при пошкодженнях нервових стовбурів, сухожилів, кровоносних судин, м'язів, кісток, суглобів. Характерною особливістю рани є її зяяння, тобто розбіжність країв. Спостерігається кровотеча з пошкоджених судин стінки рани, яка зупиняється самостійно або після накладення пов'язки. Кров може просочувати тканини (крововилив) або скупчуватися у міжфасціальних просторах, підшкірній, зачеревній, білянирковій клітковині (гематома).

При пораненні в різній мірі порушується загальний стан організму. При поверхневих ранах ці зміни незначні. При великих ранах, ускладнених значною крововтратою, виникають порушення гемодинаміки, що проявляються зниженням артеріального тиску, загальною слабкістю, запамороченням, нудотою, блідістю шкіри та слизових оболонок, тахікардією. У важких випадках розвивається картина травматичного шоку.

Клінічний перебіг ранового процесу залежить від характеру, локалізації та розмірів рани, ступеня мікробного забруднення, адекватності проведеного лікування, а також імунологічних особливостей організму.

**Діагностика.**

Діагностика ран здійснюється на підставі характерних клінічних ознак і даних лабораторних досліджень.

**Фототерапія ран.**

З метою підвищення ефективності та скорочення терміну лікування ран необхідно використовувати фототерапію в якості доповнення до традиційного лікування, а в разі протипоказань до застосування фармпрепаратів, можна провести фототерапію як основне лікування за допомогою фотонно-магнітних матриць Коробова А. — Коробова В. «Барва-Флекс/ФМ» за методикою, наведеною нижче (див. також рис. 3.8).

**Фототерапія травм**

(відмороження, опіки, переломи, рани)

Велика кількість і різноманітність травм, які трапляються у побуті, на виробництві, на транспорті, у спорті тощо вимагає пошуку ефективних методів лікування і реабілітації.

Незважаючи на те, що травми (відмороження, опіки, переломи, рани) мають яскраво виражений локальний характер, їх фототерапія має бути не тільки місцевою, спрямованою на регенерацію, загоєння, зняття набряку та больового синдрому (що досягається поліпшенням мікроциркуляції крові та лімфи в зоні ураження), але і впливати на весь організм у цілому для нормалізації реологічних показників крові та оптимізації роботи регуляторних систем організму (імунної, ендокринної, центральної нервової).

Для вирішення цих завдань доцільно використовувати фотонно-магнітні матриці «Барва-Флекс/ЧІЧ/ФМ» і «Барва-Флекс/СІЧ/ФМ».

Лікування слід починати із загального світлового впливу, який дозволяє поліпшити стан всього організму та нормалізувати реологічні показники крові.

Для цього фотонно-магнітну матрицю «Барва-Флекс/ЧІЧ/ФМ» встановити послідовно на праву та ліву тильні поверхні кистей (зона 1), праву і ліву долоні (зона 2), праву і ліву променевозап'ястні зони (зона 3), праву і ліву кубітальні вени (зона 4), верхні поверхні стоп (зона 5), проекції вилочкової залози (зона 6), печінки (зона 7) і селезінки (зона 8). Згадані зони показані на рис. 3.8. Тривалість дії 3 — 5 хвилин на кожну зону.

Надалі вплив світлом здійснюється місцево на зону ураження.

При відмороженнях, опіках і ранах зона ушкодження обробляється фотонно-магнітною матрицею «Барва-Флекс/СІЧ/ФМ», а на зони навколо поверхні рани дія здійснюється фотонно-магнітною матри-

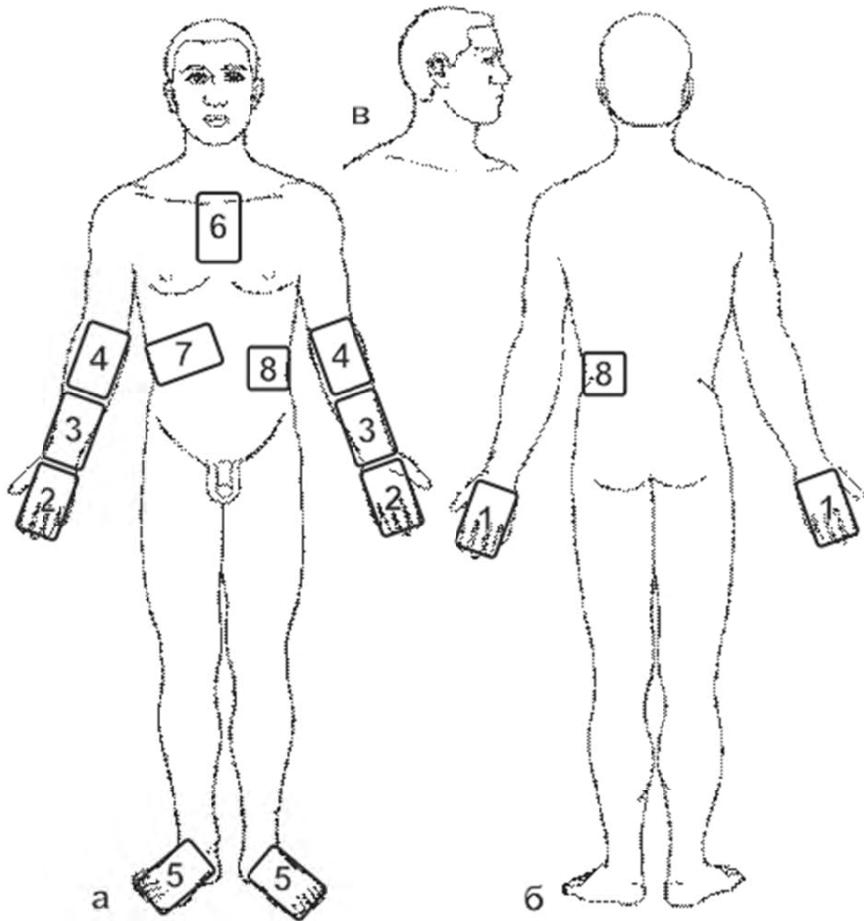


Рис. 3.8. Схема розташування зон впливу фотонними апаратами серії «Барва» при лікуванні та профілактиці травм

цею «Барва-Флекс/ЧІЧ/ФМ». Вплив фотонно-магнітною матрицею «Барва-Флекс/СІЧ/ФМ» пригнічує ріст мікробної флори на поверхні рани, а вплив фотонно-магнітною матрицею «Барва-Флекс/ЧІЧ/ФМ» покращує мікроциркуляцію крові в оточуючих тканинах, знімає набряки та больовий синдром. Тривалість дії: по 25 – 30 хвилин на всю поверхню рани.

Після того як починається процес грануляції, ранову поверхню обробляють фотонно-магнітною матрицею «Барва-Флекс/ЧІЧ», дія якої сприяє прискоренню загоєння рани. Тривалість дії 25 – 30 хвилин на всю поверхню рани.

Фототерапія опікових ран дозволяє уникнути утворення келоїдних рубців, оскільки світло стимулює процес регенерації тканин.

При переломах фотонно-магнітну матрицю «Барва-Флекс/ЧІЧ/ФМ» встановлюють на зони вище і нижче зони перелому (на відкриті ділянки тіла, прилегли до гіпсу). Після зняття гіпсу слід проводити обробку зони перелому. Тривалість дії 10 – 15 хвилин на кожну зону.

Фототерапія ран проводиться щоденно (1 – 3 сеанси на день) до повного одужання або стійкого поліпшення стану здоров'я.

### 3.9. Урологічні захворювання

#### Пієлонефрит

**Пієлонефрит** – неспецифічний запальний процес із переважним ураженням інтерстиціальної тканини нирки та її чашково-мискової системи.

У виникненні та розвитку пієлонефриту відіграють роль багато факторів, серед яких особливе значення мають: вигляд і характер збудника інфекції; наявність змін у нирці та сечових шляхах, що сприяють фіксації у них збудника інфекції та розвитку процесу; шляхи проникнення збудників інфекції в нирку; загальний стан організму, його імунобіологічна реактивність.

Збудниками пієлонефриту є переважно кишкова паличка, стафілокок, протей, рідше інтерокок, стрептокок; часто має місце змішана флора.

Первинними осередками збудників інфекції, звідки вони можуть бути занесені в нирку, є будь-які гнійно-запальні процеси (карієс зубів, пневмонія, фурункульоз, мастит, холецистит, остеомієліт, запальні вогнища в органах сечостатевої системи тощо).

Розрізняють гострий і хронічний пієлонефрит. Гострий пієлонефрит може виникати в різному віці, але частіше зустрічається у 20 – 40 років. У жінок пієлонефрит у більшості випадків носить уріногенний (висхідний) характер, будучи ускладненням гострого циститу. У чоловіків захо-

рювання найбільш часто виникає гематогенно. Обидві нирки уражаються із однаковою частотою.

Розрізняють первинний і вторинний пієлонефрит. Первинному пієлонефриту не передують ніякі порушення з боку нирок і сечових шляхів; в основі ж вторинного пієлонефриту лежать органічні або функціональні процеси в нирках і сечових шляхах, що знижують опірність ниркової тканини до інфекції та порушують відтік сечі.

### **Клініка.**

Клінічна картина залежить від просторості та форми ураження тканини нирки, вірулентності збудників інфекції, віку хворого, стану його імунної системи.

У хворих зазвичай підвищується температура тіла, з'являються болі ниючого характеру в поперековій області. Після декількох годин лихоманки температура зазвичай критично знижується, що супроводжується рясним потовиділенням, але через деякий час або наступного дня напад лихоманки поновлюється. Болі загострюються при порушенні прохідності сечових шляхів та іррадіюють у надлобкову область, у проміжність, стегно, зовнішні статеві органи. Може спостерігатися хворобливе прискорене сечовипускання. М'язи поперекової області напружені, у деяких хворих відзначається викривлення хребта у бік ураженої нирки.

Найбільш стійко протікає вторинний пієлонефрит, пов'язаний із порушеннями уродинаміки. На початку захворювання часто спостерігається загальне нездужання, головний біль. Потім з'являються озноб, ціаноз шкіри та швидко підвищується температура до 39 – 40°C і більше. Виражені симптоми інтоксикації – нудота, блювота, задишка, тахікардія, затемнення свідомості. Нерідко спостерігається картина бактеріального шоку, що є результатом дії мікробних ендотоксинів на серцево-судинну систему і характеризується різкою блідістю, появою холодного поту, падінням артеріального тиску, втратою свідомості. При падінні систолічного тиску нижче 80 – 60 мм рт.ст. спостерігаються ознаки гострої ниркової недостатності. Гострий пієлонефрит обтяжується бактеріальним шоком, частіше у хворих на цукровий діабет, у осіб з прихованими порушеннями функції печінки.

Симптоматика хронічного пієлонефриту варіює залежно від форми, перебігу хвороби, активності та локалізації процесу (одно- або двосторонній).

### **Діагностика.**

Діагноз при пієлонефриті заснований на даних клінічної картини, лабораторних та інструментальних досліджень.

### **Фототерапія і фотопрофілактика пієлонефриту.**

З метою підвищення ефективності та скорочення терміну лікування пієлонефриту необхідно використовувати фототерапію в якості доповнення до традиційного лікування, а в разі протипоказань до застосування фармпрепаратів, можна провести фототерапію як основне лікування за допомогою фотонно-магнітних матриць Коробова А. — Коробова В. «Барва-Флекс/ФМ» за методикою, наведеною на сторінці 138 (див. також рис. 3.9).

### **Простатит**

**Простатит** — запалення передміхурової залози. Розрізняють гострий та хронічний простатит. У виникненні простатиту беруть участь різні фактори, серед яких головним є інфекція. Гострий простатит частіше викликається коковою флорою, хронічний — гонококами, трихомонадами, мікобактеріями туберкульозу тощо. Основними шляхами проникнення інфекції в залозу є каналікулярний (із передміхурової частини сечівника), гематогенний або лімфогенний. Розвитку простатиту, в основному гострому, сприяють переохолодження, пошкодження сечівника і сечового міхура при ендоскопічних дослідженнях і маніпуляціях, захворювання прямої кишки, порушення крово- і лімфообігу в органах малого тазу в результаті гіподинамії, а також аутоімунні та гормональні порушення.

#### **Клініка.**

Клінічна картина залежить від характеру морфологічних змін. При катаральному простатиті (вражені протоки залози) відзначається прискорене сечовипускання, особливо в нічний час, тупі болі в промежині та крижовій області. При фолікулярному (запалення тканин залози) простатиті сечовипускання не тільки прискорене, а й ускладнене, може настати його затримка; больові відчуття значно інтенсивніші та посилюються у кінці сечовипускання і при дефекації, температура субфебрильна (37 — 38°C). Паренхіматозний простатит характеризується збільшенням залози, дифузійною лейкоцитарною інфільтрацією паренхіми та строми з формуванням абсцесів. Ця форма простатиту проявляється різко вираженою дизурією (утруднення виведення сечі з сечового міхура), часто гострою затримкою сечовипускання, болями при дефекації, явищами загальної інтоксикації (температура тіла 38 — 40°C, нерідко озноби).

#### **Діагностика.**

Діагноз встановлюють на підставі анамнезу, типової симптоматики, даних ректального дослідження передміхурової залози, аналізів сечі та крові.

### **Фототерапія і фотопрофілактика простатиту.**

З метою підвищення ефективності та скорочення терміну лікування простатиту необхідно використовувати фототерапію в якості доповнення



до традиційного лікування, а в разі протипоказань до застосування фарм-препаратів, можна провести фототерапію як основне лікування за допомогою фотонно-магнітних матриць Коробова А. — Коробова В. «Барва-Флекс/ФМ» і фотонного зонду Коробова А. — Коробова В. «Барва-ГПУ» за методикою, наведеною на сторінці 138 (див. також рис. 3.9).

### Цистит

**Цистит** — запалення стінки сечового міхура, одне з найбільш частих урологічних захворювань.

Як правило, в основі циститу лежить інфекція.

Цистити неінфекційного походження виникають:

— при подразненні слизової оболонки сечового міхура хімічними речовинами та лікарськими засобами, які видаляються із сечею, при їх тривалому застосуванні;

— при опіках слизової оболонки (промивання сечового міхура розчином, температура якого перевищує 45°C);

— при пошкодженні слизової оболонки чужорідним тілом, сечовим каменем, а також у процесі ендоскопічного дослідження;

— при променевої терапії з приводу пухлин у жіночих статевих органах, прямої кишки, сечового міхура.

У більшості випадків до початково асептичного запального процесу незабаром приєднується інфекція.

Збудники інфекції можуть проникати в сечовий міхур висхідним шляхом — при запальних захворюваннях сечівника, передміхурової залози, насінних бульбашок, яєчка і його придатка; низхідним шляхом — найчастіше при туберкульозному ураженні нирки; гематогенним шляхом — при інфекційних хворобах або наявності гнійного вогнища в організмі (тонзиліт, пульпіт, фурункульоз та ін.); лімфогенним шляхом — при захворюваннях статевих органів (ендометрит, сальпінгоофорит, параметрит).

Збудниками інфекційного циститу можуть бути кишкова паличка, стафілокок, вульгарний протей та ін, а також змішані інфекції.

У розвитку циститу, крім інфекції, важливу роль відіграють додаткові сприятливі фактори: зниження резистентності організму, що обумовлено переохолодженням, перевтомою, виснаженням, перенесеними захворюваннями, оперативними втручаннями; порушення відтоку та застій сечі; порушення кровообігу в стінці сечового міхура або в малому тазу.

### Клініка.

За характером морфологічних змін і клінічним перебігом розрізняють гострий та хронічний цистит. Виділяють також особливу форму хронічного циститу — інтерстиціальний цистит.

Гострий цистит. Морфологічні зміни зазвичай обмежуються слизовою оболонкою сечового міхура, спостерігається її набряк. Гострий цистит виникає зазвичай раптово, через деякий час після переохолодження або впливу іншого провокуючого фактора. Основні симптоми — хворобливе сечовипускання, болі внизу живота, піурія; інтенсивність болю при сечовипусканні наростає, біль приймає майже постійний характер. Часто спостерігається нетримання сечі. Виразність клінічних ознак при гострому циститі різна.

Для важких форм гострого циститу характерна виражена інтоксикація, висока температура тіла, олігурія; сеча каламутна з гнильним запахом.

При хронічному циститі в патологічний процес втягується зазвичай вся стінка сечового міхура. Вона інфільтрована, набрякла, потовщена, еластичність її знижена. У стінці сечового міхура можуть виникати мікроабсцеси, після розкриття яких утворюються виразки.

Клінічна картина хронічного циститу різноманітна і залежить від етіологічного фактора, загального стану хворого та ефективності проведеного лікування. Основні клінічні симптоми ті ж, що і при гострому циститі.

Інтерстиціальний цистит характеризується ураженням всіх шарів стінки сечового міхура, супроводжується прогресуючим фіброзом і зменшенням ємності (зморщений сечовий міхур); порушення трофіки призводить до утворення виразок.

### **Діагностика.**

Діагноз встановлюють на підставі характерних клінічних ознак, даних анамнезу, результатів дослідження сечі.

У діагностиці хронічного циститу і виявленні причин, що підтримують запалення, важливе значення має цистоскопія. При гострому циститі цистоскопія протипоказана.

### **Фототерапія і фотопрофілактика циститу.**

З метою підвищення ефективності та скорочення терміну лікування циститу необхідно використовувати фототерапію у якості доповнення до традиційного лікування, а в разі протипоказань до застосування фармпрепаратів, можна провести фототерапію як основне лікування за допомогою фотонно-магнітних матриць Коробова А. — Коробова В. «Барва-Флекс/ФМ» за методикою, наведеною нижче (див. також рис. 3.9).

## **Фототерапія урологічних захворювань**

(пієлонефрит, простатит, цистит)

Неспецифічні урологічні захворювання обумовлені, з одного боку, зниженням імунобіологічної реактивності, а з іншого боку, місцевими

органічними та функціональними порушеннями у відповідних органах. Тому фототерапія урологічних захворювань повинна бути спрямована як на оптимізацію роботи регуляторних систем організму (імунної, ендокринної та центральної нервової), реологічних показників крові, так і на покращення мікроциркуляції крові та лімфи у відповідних органах.

Для вирішення цих завдань доцільно використовувати фотонно-магнітні матриці Коробова А. — Коробова В. «Барва-Флекс/ФМ», а також фотонний зонд Коробова А. — Коробова В. «Барва-ГПУ».

Лікування слід починати з оптимізації роботи регуляторних систем організму та нормалізації реологічних показників крові.

Для цього фотонно-магнітну матрицю «Барва-Флекс» оптимального спектрального складу для конкретного пацієнта встановити послідовно на праву та ліву тильні поверхні кистей (зона 1), праву і ліву долоні (зона 2), праву та ліву променевоzap'ястні зони (зона 3), праву та ліву кубітальні вени (зона 4), верхні поверхні стоп (зона 5), проекції вилочної залози (зона 6), печінки (зона 7) і селезінки (зона 8). Згадані зони показані на рис. 3.9. Тривалість дії: по 3 — 5 хвилин на кожну зону.

Надалі світловий вплив здійснюється з метою поліпшення мікроциркуляції крові та лімфи у відповідних органах, що забезпечує зняття запальних процесів, набряку, больового синдрому, прискорення регенерації тканини.

Для лікування пієлонефриту необхідно фотонно-магнітну матрицю «Барва-Флекс/ФМ» оптимального спектрального складу для даного пацієнта встановити по черзі праворуч і ліворуч на проекції нирок (зони 9). Тривалість дії: по 5 — 15 хвилин на кожну зону.

Для лікування циститу необхідно фотонно-магнітну матрицю «Барва-Флекс/ФМ» встановити по черзі над лобком (зона 10) і на область промежини. Тривалість дії: по 5 — 15 хвилин на кожну зону.

Для лікування неспецифічного простатиту необхідно фотонний зонд «Барва-ГПУ» ввести в пряму кишку таким чином, щоб випромінювачі зонда були звернені у бік передміхурової залози. Одночасно слід встановити фотонно-магнітну матрицю «Барва-Флекс/ФМ» над лобком (зона 10). Процедуру проводити при заповненому сечовому міхурі. Тривалість дії: 10 — 15 хвилин.

Фототерапія урологічних захворювань проводиться щоденно (1 — 3 сеанси на день) до повного одужання або досягнення стійкого поліпшення стану здоров'я.

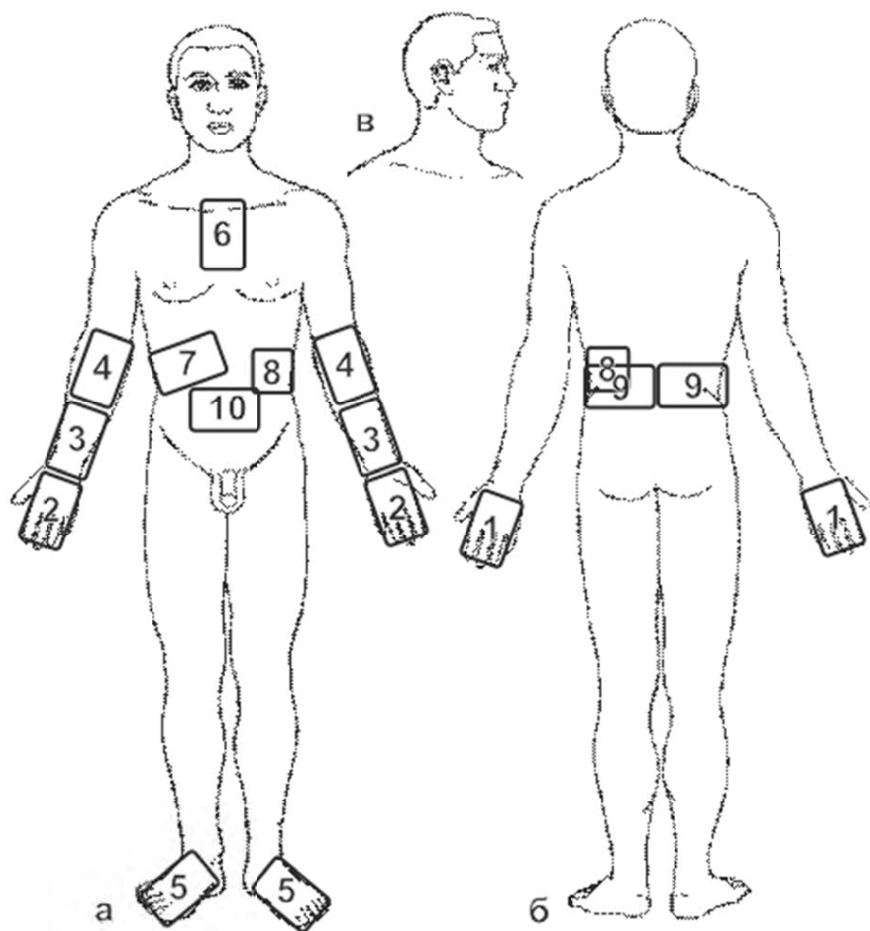


Рис. 3.9. Схема розташування зон впливу фотонними апаратами серії «Барва» при лікуванні урологічних захворювань

## 3.10. Гінекологічні захворювання

### Вульвіт

**Вульвіт** — запалення зовнішніх жіночих статевих органів. Розрізняють первинний і вторинний вульвіт.

Виникненню первинного вульвіту сприяють поприлість (при ожирінні), порушення гігієни статевих органів, хімічні, термічні, механічні подразнення, розчухи, цукровий діабет тощо.

Вторинний вульвіт виникає унаслідок інфікування зовнішніх статевих органів патогенними мікроорганізмами, які містяться у виділеннях із піхви при кольпіті, цервіциті, ендометриті.

У жінок репродуктивного віку вульвіт виникає на тлі гіпофункції яєчників, авітамінозу, частіше буває у дівчат і у жінок у постменопаузі.

#### Клініка.

У гострій стадії процесу хворі скаржаться на болі, що посилюються при ходьбі, дотику і в положенні сидячи, свербіж, відчуття печіння, особливо при сечовипусканні, порушення сну і загальну слабкість. При огляді відзначається гіперемія і набряклість вульви, серозно-гнійні або гнійні виділення.

У хронічній стадії всі зазначені вище прояви вульвіту стихають, проте періодично поновлюються.

#### Діагностика.

Діагностика базується на описаній клінічній картині. Для визначення збудника бажано провести бактеріоскопічне і бактеріологічне дослідження виділень. Необхідно встановити, яким є запальний процес — первинним або вторинним.

#### Фототерапія і фотопрофілактика вульвіту.

З метою підвищення ефективності та скорочення терміну лікування вульвіта необхідно використовувати фототерапію в якості доповнення до традиційного лікування, а в разі протипоказань до застосування фармпрепаратів, можна провести фототерапію як основне лікування за допомогою фотонно-магнітних матриць Коробова А. — Коробова В. «Барва-Флекс/ФМ» і фотонного зонду Коробова А. — Коробова В. «Барва-ГПУ» за наведеною нижче методикою.

Лікування, насамперед, починають із усунення захворювання, яке ускладнилося вульвітом.

Виходячи з клініки захворювання, вибирається тактика світлолікування.

У разі первинного вульвіту необхідно впливати на зовнішні статеві органи фотонно-магнітними матрицями. Тривалість дії: 15 — 25 хвилин.

**Увага!** На фотонні матриці необхідно надіти одноразові поліетиленові пакети. Після закінчення процедури зняти з матриць поліетиленові пакети та утилізувати їх.

При непереносимості хворою лікарських препаратів можна проводити монотерапію за допомогою фотонно-магнітних матриць. З метою підвищення ефективності лікування при цьому бажано подвоїти кількість процедур на день і/або збільшити вдвічі час експозиції.

З метою попередження можливих запальних процесів у піхві, починаючи з 3-ої чи 4-ої процедури, сеанс лікування матрицями доповнити лікуванням зондом «Барва-ГПУ». Для цього ввести зонд в піхву і рівномірно обертати внутрішній циліндр з випромінювачами на 360°, забезпечуючи тим самим рівномірне опромінення стінок піхви.

**Увага!** Перед процедурою на зонд необхідно надіти презерватив.

У разі вторинного вульвіту основну увагу необхідно зосередити на лікуванні захворювання, що викликало вульвіт (кольпіт, цервіцит, ендометрит).

### Кольпіт

**Кольпіт** (бактеріальний вагіноз) — запалення слизової оболонки піхви. Кольпіт є найбільш частим гінекологічним захворюванням жінок репродуктивного віку.

Запалення може бути викликане стафілококом, стрептококом, кишковою паличкою, грибами роду *Candida*, трихомонадами, вірусами генітального герпесу, гарднерелами, цитомегіловірусами, хламідіями.

Кольпіт може бути викликаний яким-небудь одним видом бактерій або їх асоціацією, що складається із 2 – 5 видів збудників.

Виникненню кольпіту сприяють наступні фактори: зниження ендокринної функції яєчників, захворювання різних органів і систем, проникнення у піхву патогенної або умовно патогенної мікрофлори в результаті недотримання правил особистої гігієни та гігієни статевого життя, а також у результаті наявності патології з боку статевої системи; змін у слизовій оболонці піхви, що виникають під впливом механічних, хімічних, термічних та інших впливів.

### Клініка.

Гострий кольпіт характеризується скаргами на болі в області піхви, ясні виділення, відчуття тяжкості в нижній частині живота, відзначається свербіж і печіння при сечовипусканні. Хворі скаржаться на неможливість статевого життя.

Слизова оболонка піхви гіперемована, набрякла, нерідко кровоточить при механічному впливі. Залежно від характеру запалення є гнійний або серозний ексудат, у якому іноді відзначається домішка сукровиці.

При макульозному кольпіті з'являються яскраво-червоні ділянки неправильної форми, а при гранульозному — точкова інфільтрація сосочкового шару слизової оболонки піхви, яка виступає над поверхнею.

У хронічній стадії кольпіту основною скаргою є виділення із статевих шляхів (білі), рідше — свербіж і неприємні відчуття в області піхви. Набряклість і гіперемія у хронічній стадії кольпіту зникають, має місце помірне дифузне або вогнищеве розширення судин. Хронічний кольпіт характеризується тривалістю перебігу, схильністю до рецидиву.

При кольпіті процес може поширюватися на область вульви та верхні відділи статевої системи.

### **Діагностика.**

Діагноз «кольпіт» ставиться на підставі анамнезу, скарг хворої, клінічної картини та результатів обстеження (кольпоскопія, бактеріологічне та бактеріоскопічне дослідження виділень).

### **Фототерапія кольпіту.**

З метою підвищення ефективності та скорочення терміну лікування кольпіту необхідно використовувати фототерапію у якості доповнення до традиційного лікування, а в разі протипоказань до застосування фармпрепаратів, можна провести фототерапію як основне лікування за допомогою фотонно-магнітних матриць Коробова А. — Коробова В. «Барва-Флекс/ФМ» і фотонного зонду Коробова А. — Коробова В. «Барва-ГПУ» за наведеною нижче методикою.

Виходячи з клініки патології, вибирається тактика світлолікування.

Оскільки таке поширене гінекологічне захворювання, як кольпіт, розвивається на тлі знижених захисних сил організму, необхідною умовою ефективного його лікування є проведення комплексу процедур, спрямованих не тільки на усунення локальних проявів патології, але і на нормалізацію роботи регуляторних систем організму (імунної, ендокринної та центральної нервової), а також на нормалізацію реологічних показників крові.

Для цього фотонно-магнітну матрицю «Барва-Флекс/ФМ» оптимального спектрального складу для конкретного пацієнта встановити послідовно на праву і ліву тильні поверхні кистей (зона 1), праву та ліву долоні (зона 2), праву і ліву променезап'ястні зони (зона 3), праву та ліву кубітальні вени (зона 4), верхні поверхні стоп (зона 5), проєкції вилочкової залози (зона 6), печінки (зона 7) і селезінки (зона 8). Згадані зони показані на рис. 3.10. Тривалість дії: по 3-5 хвилин на кожену зону.

Найбільш ефективним місцевим світловим впливом на зону патології, що забезпечує посилення мікроциркуляції крові та лімфи, є метод, при якому фотонний зонд «Барва-ГПУ» вводиться у піхву, а матриці

«Барва-Флекс» розміщуються по черзі в надлобковій області (зона 9) і в області промежини.

Після введення зонда в піхву здійснити обертання внутрішнього циліндра із випромінювачами на 360°, забезпечуючи тим самим рівномірне опромінення стінок піхви. Тривалість процедури 20 – 25 хвилин.

**Увага!** *Перед проведенням процедури надіти презерватив на фотонний зонд і поліетиленовий пакет на фотонну матрицю.*

### Сальпингоофорит

**Сальпингоофорит** (аднексит) — запалення придатків матки (яєчників і труб) — одне із гінекологічних захворювань, яке найбільш часто зустрічається.

Захворювання розвивається при поєднанні збудника інфекції з певними сприятливими факторами, що знижують захисні сили організму: перевтомою, переохолодженням, порушенням харчування, підвищеними менструальними крововтратами, нервово-психічними потрясіннями тощо. Аднексит викликають різні патогенні мікроорганізми, найчастіше стафілококи, стрептококи, гонококи, кишкова паличка, мікобактерії туберкульозу та ін.

Запалення маткових труб — сальпінгіт — зазвичай починається із запалення слизової оболонки. Спочатку процес носить катаральний характер і проявляється гіперемією, набряком та інфільтрацією слизової оболонки. Порівняно швидко гостре запалення поширюється на м'язову стінку маткових труб і черевного покриву. Запальний процес супроводжується десквамацією (злущуванням) епітелію, унаслідок чого відбувається склеювання складок слизової оболонки з утворенням кишень, зрощень, що може призвести до непрохідності труб і безпліддя.

Запалення яєчників — оофорит — у більшості випадків розвивається вдруге при поширенні інфекції з маткових труб.

#### Клініка.

Гострий сальпінгоофорит характеризується гектичною лихоманкою, тахікардією, явищами інтоксикації, сильними болями внизу живота, ознобами і нерідко явищами тазового перитоніту.

При гострому сальпінгоофориті бурхливі явища запалення зазвичай стихають через 1 – 2 тижні. Для хронічного сальпінгоофориту характерні періодичні загострення із менш вираженими клінічними симптомами.

#### Діагностика.

Діагноз зазвичай не викликає труднощів: типова локалізація болів, підвищення температури, хворобливість і збільшення придатків матки та інші симптоми дозволяють вчасно поставити діагноз.



### Фототерапія і фотопрофілактика сальпінгоофориту.

З метою підвищення ефективності та скорочення терміну лікування сальпінгоофориту необхідно використовувати фототерапію у якості доповнення до традиційного лікування, а в разі протипоказань до застосування фармпрепаратів, можна провести фототерапію як основне лікування за допомогою фотонно-магнітних матриць Коробова А. — Коробова В. «Барва-Флекс/ФМ» і фотонного зонду Коробова А. — Коробова В. «Барва-ГПУ» за методикою, поданою нижче.

Оскільки сальпінгоофорит розвивається на тлі знижених захисних сил організму, необхідною умовою ефективного лікування цієї патології є проведення комплексу процедур, спрямованих на нормалізацію роботи регуляторних систем організму (імунної, ендокринної та центральної нервової), а також на нормалізацію реологічних показників крові.

Для цього фотонно-магнітну матрицю «Барва-Флекс/ФМ» оптимального спектрального складу для конкретного пацієнта встановити послідовно на праву та ліву тильні поверхні кистей (зона 1), праву і ліву долоні (зона 2), праву та ліву променевоzap'ястні зони (зона 3), праву і ліву кубітальні вени (зона 4), верхні поверхні стоп (зона 5), проєкції вилочнової залози (зона 6), печінки (зона 7) і селезінки (зона 8). Згадані зони показані на рис. 3.10. Тривалість дії: по 3 — 5 хвилин на кожну зону.

Оптимальна методика фототерапії сальпінгоофориту передбачає одночасний вплив на патологічну зону фотонно-магнітними матрицями «Барва-Флекс/ФМ» зовні на проєкції матки (зона 9) і придатків матки (зона 10) через черевну стінку, а фотонним зондом «Барва-ГПУ» — зсередини на стінки піхви. Спільна дія двох апаратів забезпечує посилення мікроциркуляції крові та лімфи в зоні патології, що дозволяє отримати високий терапевтичний ефект.

**Увага!** *Перед проведенням процедури надіти презерватив на фотонний зонд і поліетиленовий пакет на фотонно-магнітну матрицю.*

Фототерапія гінекологічних захворювань проводиться щоденно (1 — 3 сеанси на день) до повного одужання або досягнення стійкого поліпшення стану здоров'я.

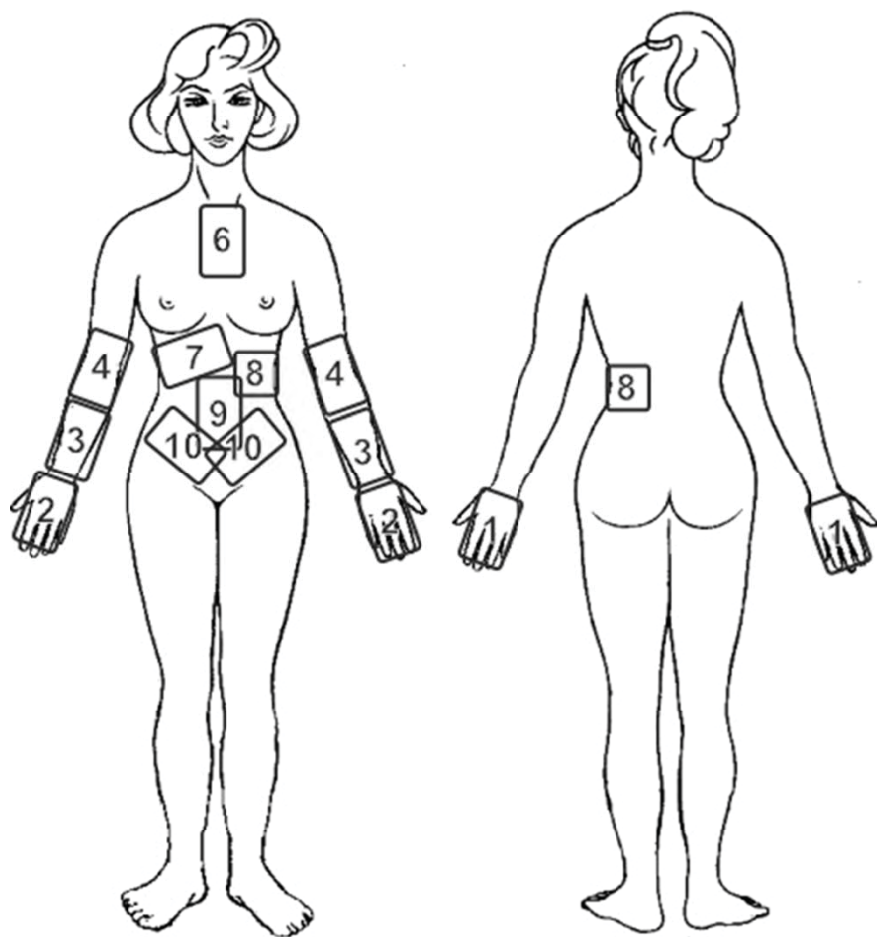


Рис. 3.10. Схема розташування зон впливу фотонними апаратами серії «Барва» при лікуванні гінекологічних захворювань

---

## СПИСОК ЛІТЕРАТУРИ

1. Агруч О.В. Современные представления о влиянии климатических факторов среды и лазерной стимуляции на оздоровление человека // Вестник физиотерапии и курортологии. — 2003. — № 1. — С. 78–84.
2. Арзуметов Ю.С. Медицинские взгляды Ибн-Сины / Ю.С. Арзуметов, К.Ю. Юлдашев. — Т.: Медицина, 1983. — 211 с.
3. Ашууров Ш.Э. Морфологическое обоснование выбора видов и способов фототерапии в комплексном лечении и профилактике прободения гастродуоденальных язв / Ш.Э. Ашууров, И.М. Байбеков // Материалы XXXXI Международной научно-практической конференции «Применение лазеров в медицине и биологии», Харьков, 28-31 мая 2014 г. — Харьков: ХНУ имени В.Н.Каразина, 2014 г. — С. 54–55.
4. Бажора Ю.И. Лазерная корреляционная спектроскопия в медицине: Монография. / Ю.И. Бажора, Л.А. Носкин. — Одесса: «Друк», 2002. — 400 с.
5. Байбеков А.И. Морфологическая оценка влияния лазерного и светодиодного «душа» на репаративные процессы / А.И. Байбеков, А.Х. Бутаев, А.Ф. Ибрагимов и др. // Материалы XXXX Международной научно-практической конференции «Применение лазеров в медицине и биологии», Ялта, 2-5 октября 2013 г. — Ялта: ХНУ имени В.Н. Каразина, 2013 г. — С. 117–118.
6. Байбеков А.И. Форма эритроцитов и микроциркуляция кожи при использовании светодиодного излучения в эстетической хирургии / А.И. Байбеков, И.М. Байбеков // Материалы XXXIX Международной научно-практической конференции «Применение лазеров в медицине и биологии», Харьков, 22-24 мая 2013 г. — Харьков: ХНУ имени В.Н.Каразина, 2013 г. — С. 18–19.
7. Байбеков И.М. Возможности использования фототерапии в лечении основных осложнений язвенной болезни (морфологические аспекты) / И.М. Байбеков, М.К. Кабулов, А.Х. Бутаев // Материалы XXXXI Международной научно-практической конференции «Применение лазеров в медицине и биологии», Харьков, 28-31 мая 2014 г. — Харьков: ХНУ имени В.Н. Каразина, 2014 г. — С. 55–56.
8. Байбеков И.М. Применение светодиодного излучения в комплексном лечении дерматозов и угрей / И.М. Байбеков, А.Ф. Ибрагимов, Ф.Ф. Хашимов // Материалы XXXIX Международной научно-практической конференции «Применение лазеров в медицине и биологии», Харьков, 22-24 мая 2013 г. — Харьков: ХНУ имени В.Н. Каразина, 2013 г. — С. 17–18.
9. Байбеков И.М. Сравнительная морфологическая оценка заживления экспериментальных ран при воздействии лазерного и светодиодного излучения / И.М. Байбеков, А.Х. Бутаев, Ф.Ф. Хашимов и др. // Материалы XXXX Международной научно-практической конференции «Применение лазеров в медицине и биологии», Ялта, 2-5 октября 2013 г. — Ялта: ХНУ имени В.Н. Каразина, 2013 г. — С. 118–119.

10. Бакликов О.Л. Лазерная терапия остеохондроза позвоночника, сопровождающегося спондилолистезом с выраженным болевым синдромом / О.Л. Бакликов, В.Г. Забелин, А.Л. Черняев // Материалы XXV Международной научно-практической конференции «Применение лазеров в медицине и биологии», Луцк, 24–28 мая 2006 г. — Харьков: НПМБК «Лазер и Здоровье», 2006. — С. 10.

11. Бакликов О.Л. Методические особенности лазеротерапии хронических коксартрозоз / О.Л. Бакликов, Е.А. Черняева, А.Л. Черняев // Материалы XXV Международной научно-практической конференции «Применение лазеров в медицине и биологии», Луцк, 24-28 мая 2006 г. — Харьков: НПМБК «Лазер и Здоровье», 2006. — С. 11–12.

12. Бакликов О.Л. Опыт лечения вульгарных угрей с применением фотонной матрицы Коробова «Барва-Флекс/Зеленая» / О.Л. Бакликов, Е.А. Черняева, А.Л. Черняев // Материалы XXIX Международной научно-практической конференции «Применение лазеров в медицине и биологии», Харьков, 21–24 мая 2008 г. — Харьков: НПМБК «Лазер и Здоровье», 2008 г. — С. 12.

13. Баллюзек Ф.В. Медицинская лазерология / Ф.В. Баллюзек, М.Ф. Баллюзек. — Спб.: НПО «Мир и семья — 95», ООО «Интерлайн», 2000. — 168 с.

14. Безпалій М. О. Вивчення ефективності фототерапії в комплексному санаторно-курортному лікуванні деформуючого остеоартрозу колінних суглобів / М.О. Безпалій, Ф.Ф. Мицик, Н.Г. Мицик та ін. // Материалы XXXIV Международной научно-практической конференции «Применение лазеров в медицине и биологии», Судак, 6–9 октября 2010 г. — Судак: ХНУ имени В.Н.Каразіна, 2010 г. — С. 123–125.

15. Безпалій М.О. Вивчення ефективності фототерапії в комплексному санаторно-курортному лікуванні остеохондрозу хребта / М.О. Безпалій, Ф.Ф. Мисик, Н.Г. Мисик та ін. // Материалы XXX Международной научно-практической конференции «Применение лазеров в медицине и биологии», Ялта, 8–11 октября 2008 г. — Ялта: НПМБК «Лазер и Здоровье», 2008 г. — С. 11.

16. Безпалій М.О. Вивчення ефективності фототерапії в комплексному санаторно-курортному лікуванні хворих із хронічним бронхітом / М.О. Безпалій, Ф.Ф. Мицик, Н.Г. Мицик та ін. // Материалы XXIX Международной научно-практической конференции «Применение лазеров в медицине и биологии», Харьков, 21–24 мая 2008 г. — Харьков: НПМБК «Лазер и Здоровье», 2008 г. — С. 18–19.

17. Безпалій М.О. Вивчення ефективності фототерапії в санаторно-курортному лікуванні деформуючого остеоартрозу колінних суглобів / М.О. Безпалій, Ф.Ф. Мисик, Н.Г. Мисик та ін. // Материалы XXIX Международной научно-практической конференции «Применение лазеров в медицине и биологии», Харьков, 21–24 мая 2008 г. — Харьков: НПМБК «Лазер и Здоровье», 2008 г. — С. 16–18.

18. Боднар В.Н. Возможности использования низкоинтенсивного излучения светодиодов при лечении больных пожилого возраста с дисциркуляторной энцефалопатией в условиях санатория / В.Н. Боднар, Г.Н. Юрьева, В.А. Андреева // Материалы XXXXII Міжнародної науково-практичної конференції «Застосування лазерів у медицині та біології», Яремче, 11–13 грудня 2014 р. — Яремче: ХНУ імені В. Н. Каразіна, 2014. — С. 20–21.

19. Боднар В.Н. Опыт использования фотонной матрицы «Барва-Флекс» для лечения нейроциркуляторной дистонии у беременных на санаторно-курортном этапе лечения / В.Н. Боднар, Г.Н. Юрьева, В.А. Андреев // Материалы XXIX Международной научно-практической конференции «Применение лазеров в медицине и биологии», Харьков, 21–24 мая 2008 г. — Харьков: НПМБК «Лазер и Здоровье», 2008 г. — С. 20–21.

20. Борисова Э.Г. Клиническая оценка результатов применения фототерапии в комплексном лечении глосситов / Э.Г. Борисова, И.А. Малахова // Материалы XXXVI Международной научно-практической конференции «Применение лазеров в медицине и биологии», Судак, 5–8 октября 2011 г. — Судак: ХНУ имени В.Н. Каразина, 2011 г. — С. 14–15.

21. Борисова Э.Г. Оценка эффективности фототерапии при синдроме жжения полости рта методом лазерной доплеровской флоуметрии // Материалы XXXVIII Международной научно-практической конференции «Применение лазеров в медицине и биологии», Ялта, 3–6 октября 2012 г. — Ялта: ХНУ имени В.Н. Каразина, 2012 г. — С. 12–14.

22. Борисова Э.Г. Пути оптимизации лечения кандидозного глоссита с использованием фотонных матриц Коробова / Э.Г. Борисова, Л.И. Лепехина // Материалы XXXV Международной научно-практической конференции «Применение лазеров в медицине и биологии», Харьков, 25–28 мая 2011 г. — Харьков: ХНУ имени В.Н. Каразина, 2011 г. — С. 14–15.

23. Борисова Э.Г. Фототерапия в комплексном лечении глоссалгии // Материалы XXXV Международной научно-практической конференции «Применение лазеров в медицине и биологии», Харьков, 25–28 мая 2011 г. — Харьков: ХНУ имени В.Н. Каразина, 2011 г. — С. 16–17.

24. Борисова Э.Г. Фототерапия в комплексном лечении невралгии язычного нерва травматического генеза // Материалы XXXXI Международной научно-практической конференции «Применение лазеров в медицине и биологии», Харьков, 28–31 мая 2014 г. — Харьков: ХНУ имени В.Н. Каразина, 2014 г. — С. 59–60.

25. Борисюк Б.Е. Применение лазерного массажера Коробова «Барва-ЛМК» в комплексном лечении остеохондроза позвоночника с корешковым синдромом. / Б.Е. Борисюк, А.Д. Булах, В.В. Прокопчук и др. // Материалы XIX Международной научно-практической конференции «Применение лазеров в медицине и биологии», Одесса, 25–28 мая 2003 г. — Харьков: НПМБК «Лазер и здоровье», 2003. — С. 13–14.

26. Борисюк Б.Е. Применение фотонной матрицы Коробова «Барва-Флекс/К» в комплексном консервативном лечении больных остеохондрозом пояснично-крестцового отдела позвоночника с болевым синдромом / Б.Е. Борисюк, А.Д. Булах, В. Ф. Прокопчук и др. // Материалы XXI Международной научно-практической конференции «Применение лазеров в медицине и биологии», Одесса, 26–29 мая 2004 г. — Харьков: НПМБК «Лазер и здоровье», 2004. — С. 15–16.

27. Брюсов П.Г. Фотодинамическая терапия при злокачественных опухолях / П.Г. Брюсов, В.А. Матафонов, А.Н. Северцев // Вопросы онкологии. — 1994. — Т.40, № 4–6. — С. 139–145.

28. Буйлин В.А. Низкоинтенсивные лазеры в терапии различных заболеваний / В.А. Буйлин, С.В. Москвин. — М.: ТОО «Фирма «Техника», 2001. — 176 с.
29. Бутаев А.Х. Влияние светодиодного излучения аппарата «Барва-Флекс/СИК» на заживление экспериментальных ран / А.Х. Бутаев, И.М. Байбеков, Ф.Ф. Хашимов и др. // Материалы XXXX Международной научно-практической конференции «Применение лазеров в медицине и биологии», Ялта, 2–5 октября 2013 г. — Ялта: ХНУ имени В.Н. Каразина, 2013 г. — С. 121–122.
30. Бутаев А.Х. Возможность использования лазерной и светодиодной терапии в комплексном лечении язвенных кровотечений / А.Х. Бутаев, И.М. Байбеков // Материалы XXXXI Международной научно-практической конференции «Применение лазеров в медицине и биологии», Харьков, 28–31 мая 2014 г. — Харьков: ХНУ имени В.Н. Каразина, 2014 г. — С. 61–62.
31. Вальдемар Би. Применение света в медицине. — С. - Петербург: Изд. Журн. «Практическая медицина», 1906. — 70 с.
32. Васильева-Линецкая Л.Я. Красный свет в лечении больных с дорсалгией / Л.Я. Васильева-Линецкая, И.В. Кас, И.А.Фурса // Материалы XXXXI Международной научно-практической конференции «Применение лазеров в медицине и биологии», Харьков, 28–31 мая 2014 г. — Харьков: ХНУ имени В.Н. Каразина, 2014 г. — С. 62.
33. Васильева-Линецкая Л.Я. Красный свет и назальный электрофорез Кортексина в комплексном лечении больных с дисциркуляторной энцефалопатией / Л.Я. Васильева-Линецкая, Т.П. Устименко, Т.В. Маркова, И.В. Малышева // Материалы XXXXII Міжнародної науково-практичної конференції «Застосування лазерів у медицині та біології», Яремче, 11–13 грудня 2014 р. — Яремче: ХНУ імені В. Н. Каразіна, 2014. — С. 22–23.
34. Вихлянецв И.М. Изменение адаптивных реакций в разных системах организма животных при действии красного света светодиодной матрицы Коробова / И.М. Вихлянецв, А.В. Воробьев, В.В. Воробьев и др. // Материалы XXVII Международной научно-практической конференции «Применение лазеров в медицине и биологии», Харьков, 18–21 апреля 2007 г. — Харьков: НПМБК «Лазер и Здоровье», 2007 г. — С. 117–120.
35. Владимиров Ю.А. Физико-химические основы фотобиологических процессов: учеб. пособие для мед. и биол. спец. вузов / Ю.А. Владимиров, А.Я. Потапенко. — М.: Высш. шк., 1989. — 199 с.
36. Владимиров Ю.А. Фотобиологические основы терапевтического применения лазерного облучения / Ю.А. Владимиров, А.Н. Осипов, Г.И. Клебанов // Биохимия. — 2004. — Т. 69, Вып. 1. — С. 103–113.
37. Вовк И.Л. Низкоинтенсивное лазерное излучение в лечебно-реабилитационных программах депрессивных расстройств у жителей сельской местности / И.Л. Вовк, Ж.И. Белостоцкая // Материалы XXVII Международной научно-практической конференции «Применение лазеров в медицине и биологии», Харьков, 18–21 апреля 2007г. — Харьков: НПМБК «Лазер и Здоровье», 2007. — С. 13–14.
38. Волкова Т.Н. Оценка эффективности лазерной терапии в комплексе лечебных мероприятий у детей с миопией / Т.Н. Волкова, Л.Б. Атращенко, Л.Л. Маленко и др. // Материалы XXXIII Міжнародної науково-практичної конференції «Засто-

сування лазерів у медицині та біології», Ужгород, 15–17 квітня 2010 р. – Ужгород: НВМБК «Лазер і Здоров'я», 2010. – С. 21–22.

39. Галанин Н.Ф. Лучистая энергия и ее гигиеническое значение (инфракрасная, световая, ультрафиолетовая области). – Л.: «Медицина», 1969. – 182 с.

40. Гиппократ. Избранные книги «О воздухах, водах и местностях». – М.: Сварог, 1994. – 736 с.

41. Гладкова А.И. Изучение функционального состояния сперматозоидов половозрелых крыс при воздействии низкоинтенсивного лазерного и светодиодного излучения инфракрасного диапазона спектра / А.И. Гладкова, Л.А. Сиротенко, Е.С. Таранова и др. // Материалы XXXIV Международной научно-практической конференции «Применение лазеров в медицине и биологии», Судак, 6–9 октября 2010 г. – Судак: ХНУ имени В.Н. Каразина, 2010 г. – С. 192–194.

42. Горбунова Е.М. Эффективность применения фотонной матрицы Коробова «Барва-Флекс/Маг» у больных с ишемической болезнью сердца / Е.М. Горбунова, И.И. Литвиненко, Е.Н. Жукова // Материалы XXXIV Международной научно-практической конференции «Применение лазеров в медицине и биологии», Судак, 6–9 октября 2010 г. – Судак: ХНУ имени В.Н. Каразина, 2010 г. – С. 118–119.

43. Горбунова Е.М. Эффективность применения фототерапии в сочетании с грязелечением в комплексном санаторно-курортном лечении остеоартроза / Е.М. Горбунова, Н.Н. Шох, В.А. Засимская та ін. // Матеріали XXXIII Міжнародної науково-практичної конференції «Застосування лазерів у медицині та біології», Ужгород, 15–17 квітня 2010 р. – Ужгород: НВМБК «Лазер і Здоров'я», 2010. – С. 22–23.

44. Горбунова Е.М. Применение методов фототерапии в комплексном санаторно-курортном лечении больных с хроническими obstructивными заболеваниями легких / Е.М. Горбунова, В.А. Засимская // Материалы XXX Международной научно-практической конференции «Применение лазеров в медицине и биологии», Ялта, 8–11 октября 2008 г. – Ялта: НПМБК «Лазер и Здоровье», 2008 г. – С. 165–166.

45. Горбунова Е.М. Применение фототерапии в комплексном санаторно-курортном лечении больных с заболеваниями кожи / Е.М. Горбунова, Н.Н. Шох, В.А. Засимская, Е.Н. Жукова // Материалы XXXII Международной научно-практической конференции «Применение лазеров в медицине и биологии», Гурзуф, 7–10 октября 2009 г. – Харьков: НПМБК «Лазер и Здоровье», 2009 г. – С. 40–41.

46. Готовский Ю.В. Цветовая светотерапия / Ю.В. Готовский, А.П. Вышеславцев, Л.Б. Косарева и др. – М.: ИМЕДИС, 2001. – 432 с.

47. Градиль Г.И. Внегоспитальная пневмония: изучение применения электромагнитного излучения инфракрасной и видимой части спектра в комплексном лечении / Г.И. Градиль, В.Н. Козько, А.М. Коробов и др. // Материалы XXV Международной научно-практической конференции «Применение лазеров в медицине и биологии», Луцк, 24–28 мая 2006 г. – Харьков: НПМБК «Лазер и Здоровье», 2006. – С. 18–19.

48. Градиль Г.И. Внегоспитальная пневмония: оценка эффективности использования светодиодного облучения в комплексной терапии / Г.И. Градиль, В.Н. Козько, Д.В. Кацапов и др. // Материалы XXVI Международной научно-практической конференции «Применение лазеров в медицине и биологии», Ялта, 11–14 октября 2006 г. – Харьков: НПМБК «Лазер и Здоровье», 2006. – С. 27.

49. Градиль Г.И. Применение фотонных матриц «Барва-Флекс» в комплексной терапии внегоспитальных пневмоний, осложняющих грипп а (h1n1) калифорния 2009 / Г.И. Градиль, В.Н. Козько, А.М. Коробов та ін. // Матеріали XXXIII Міжнародної науково-практичної конференції «Застосування лазерів у медицині та біології», Ужгород, 15–17 квітня 2010 р. — Ужгород: НВМБК «Лазер і Здоров'я», 2010. — С. 24–25.

50. Григорова И.А. Обоснование применения матрицы «Барва-Флекс» у больных дисциркуляторной энцефалопатией / И.А. Григорова, А.Р. Ескин, Н.А. Некрасова // Материалы XXV Международной научно-практической конференции «Применение лазеров в медицине и биологии», Луцк, 24–28 мая 2006 г. — Харьков: НПМБК «Лазер и Здоровье», 2006. — С. 20–21.

51. Григорова И.А. Применение фотонной терапии у больных с облитерирующим атеросклерозом сосудов нижних конечностей на фоне дисциркуляторной атеросклеротической энцефалопатии / И.А. Григорова, Н.А. Некрасова, С.П. Шкляр, Е.С. Некрасова // Материалы XXXIV Международной научно-практической конференции «Применение лазеров в медицине и биологии», Судак, 6–9 октября 2010 г. — Судак: ХНУ имени В.Н. Каразина, 2010 г. — С. 125–127.

52. Грымайло С.В. Возможности лазеротерапии в лечении детей с тиками. / С.В. Грымайло, Т.А. Лунева, В.В. Усенко и др. // Материалы XXVI Международной научно-практической конференции «Применение лазеров в медицине и биологии», Ялта, 11–14 октября 2006 г. — Харьков: НПМБК «Лазер и Здоровье», 2006. — С. 29–30.

53. Грымайло С.В. Использование лазерной терапии в комплексной реабилитации часто болеющих детей / С.В. Грымайло, Т.А. Лунева, Л.Ф. Кострикова и др. // Материалы XXIV Международной научно-практической конференции «Применение лазеров в медицине и биологии», Ялта, 5–8 октября 2005 г. — Харьков: НПМБК «Лазер и здоровье», 2005. — С. 28.

54. Грымайло С.В. Использование низкоинтенсивного лазерного излучения в комплексном лечении детей с вегетативной соматоформной дисфункцией / С.В. Грымайло, Т.А. Лунева, Л.Ф. Кострикова и др. // Материалы XXV Международной научно-практической конференции «Применение лазеров в медицине и биологии», Луцк, 24–28 мая 2006 г. — Харьков: НПМБК «Лазер и Здоровье», 2006. — С. 21–22.

55. Грымайло С.В. Лазерная терапия в комплексном лечении юношеских поражений кожи у подростков / С.В. Грымайло, Н.В. Квитка, Т.А. Лунева и др. // Материалы XXIV Международной научно-практической конференции «Применение лазеров в медицине и биологии», Ялта, 5–8 октября 2005 г. — Харьков: НПМБК «Лазер и здоровье», 2005. — С. 27.

56. Грымайло С.В. Лазерная терапия как этап в подготовке детей к ортодонтическому лечению / С.В. Грымайло, В.В. Тищенко, В.В. Усенко и др. // Материалы XXV Международной научно-практической конференции «Применение лазеров в медицине и биологии», Луцк, 24–28 мая 2006 г. — Харьков: НПМБК «Лазер и Здоровье», 2006. — С. 24–25.

57. Грымайло С.В. Лазеротерапия острого простого бронхита у детей раннего возраста / С.В. Грымайло, Т.А. Лунева, Т.Н. Волкова и др. // Материалы XXVI Международной научно-практической конференции «Применение лазеров в медицине и



биологии», Ялта, 11–14 октября 2006 г. – Харьков: НПМБК «Лазер и Здоровье», 2006. – С. 28–29.

58. Грымайло С.В. Практический опыт использования лазерной терапии в комплексном лечении дисменореи в подростковом возрасте / С.В. Грымайло, Н.В. Квитка и др. // Материалы XXIII Международной научно-практической конференции «Применение лазеров в медицине и биологии», Николаев, 25–28 мая 2005 г. – Харьков: НПМБК «Лазер и здоровье», 2005. – С. 23–24.

59. Грымайло С.В. Применение лазерной терапии в лечении детей с дисметаболической нефропатией / С.В. Грымайло, Т.А. Лунева, Н.В. Квитка и др. // Материалы XXV Международной научно-практической конференции «Применение лазеров в медицине и биологии», Луцк, 24–28 мая 2006 г. – Харьков: НПМБК «Лазер и Здоровье», 2006. – С. 22–23.

60. Девятков Н.Д. Физико-химические механизмы биологического действия лазерного излучения / Н.Д. Девятков, С.М. Зубкова и др. // Успехи современной биологии. – 1987. – Т. 103, вып. 1. – С. 31–43.

61. Дейнеко А.С. Применение аппарата «Фотонная матрица Коробова «Барва-Флекс» в условиях отделения интенсивной терапии / А.С. Дейнеко, В.А. Вовк, В.А. Олейник // Материалы юбилейной XX Международной научно-практической конференции «Применение лазеров в медицине и биологии», Ялта, 8–11 октября 2003 г. – Харьков: НПМБК «Лазер и здоровье», 2003. – С. 20.

62. Ефанов О.И. Медицинские и технические аспекты лазерной терапии // The 1-st International congress «Laser & Health-97», Limassol, Cyprus, November 11–16, 1997. – М.: ТОО «Фирма»Техника», 1997. – С. 86–88.

63. Жигарев Ю.А. Лазеротерапия энцефалитов герпетической этиологии // Материалы XVII Международной научно-практической конференции «Применение лазеров в медицине и биологии», Харьков, 21–23 мая 2002 г. – Харьков: НПМБК «Лазер и здоровье», 2002. – С. 32–33.

64. Жигарев Ю.О. Використання низькоінтенсивного лазерного випромінювання в альтернативному лікуванні герпесвірусних уражень центральної нервової системи / Ю.О. Жигарев, Б.А. Пархомец // Материалы XVII Международной научно-практической конференции «Применение лазеров в медицине и биологии», Харьков, 21–23 мая 2002 г. – Харьков: НПМБК «Лазер и здоровье», 2002. – С. 33–34.

65. Жигарев Ю.О. Перспективи застосування низькоінтенсивного лазерного випромінювання в комплексному лікуванні нейроінфекцій // Материалы XXV Международной научно-практической конференции «Применение лазеров в медицине и биологии», Луцк, 24–28 мая 2006 г. – Харьков: НПМБК «Лазер и здоровье», 2006. – С. 28–30.

66. Жигарев Ю.О. Підвищення ефективності комплексного лікування герпесвірусних енцефалітів за допомогою лазеротерапії // Материалы XXII Международной научно-практической конференции «Применение лазеров в медицине и биологии», Ялта, 12–16 октября 2004 г. – Харьков: НПМБК «Лазер и здоровье», 2004. – С. 30–31.

67. Журавлев В.А. Использование света в санаторно-курортном лечении неврологических проявлений остеохондроза при наличии других заболеваний / В.А. Журавлев, Ю.Н. Коврига, О.Л. Тондий, И.Н. Стуканев // Материалы XXXX Между-

народной научно-практической конференции «Применение лазеров в медицине и биологии», Ялта, 2–5 октября 2013 г. – Ялта: ХНУ имени В.Н. Каразина, 2013 г. – С. 38–39.

68. Журавлев В.А. Потенцирование светом действия бальнеофакторов в условиях санатория / В.А. Журавлев, И.Н. Стуканев, О.Л. Тондий, В.С. Макаревич // Матеріали XXXXII Міжнародної науково-практичної конференції «Застосування лазерів у медицині та біології», Яремче, 11–13 грудня 2014 р. – Яремче: ХНУ імені В. Н. Каразіна, 2014. – С. 23–24.

69. Журавлев В.А. Светолечение в практике курортного врача / В.А. Журавлев, Н.А. Микулинский, В.Н. Боднар // Материалы XXVII Международной научно-практической конференции «Применение лазеров в медицине и биологии», Харьков, 18–21 апреля 2007 г. – Харьков: НПМБК «Лазер и здоровье», 2007. – С. 18–19.

70. Журавлева Л.В. Об эффективности использования аппаратов Коробова для фототерапии больных полиостеоартрозом / Л.В. Журавлева, В.А. Федоров, Н.К. Александрова и др. // Материалы XXXVI Международной научно-практической конференции «Применение лазеров в медицине и биологии», Судак, 5–8 октября 2011 г. – Судак: ХНУ имени В.Н. Каразина, 2011 г. – С. 26–27.

71. Журавлева Л.В. Применение фототерапии у больных с суставным синдромом / Л.В. Журавлева, В.А. Федоров, Н.К. Александрова // Материалы XXXVIII Международной научно-практической конференции «Применение лазеров в медицине и биологии», Ялта, 3–6 октября 2012 г. – Ялта: ХНУ имени В.Н. Каразина, 2012 г. – С. 30–31.

72. Журавльова Л.В. Досвід застосування фототерапії при лікуванні ускладнень цукрового діабету / Л.В. Журавльова, В.О. Федоров, Н.К. Александрова та ін. // Матеріали XXXXII Міжнародної науково-практичної конференції «Застосування лазерів у медицині та біології», Яремче, 11–13 грудня 2014 р. – Яремче: ХНУ імені В. Н. Каразіна, 2014. – С. 24–25.

73. Закревская Е.Л. Коррекция когнитивных нарушений у студентов с остаточными явлениями сотрясения мозга // Материалы XXXVI Международной научно-практической конференции «Применение лазеров в медицине и биологии», Судак, 5–8 октября 2011 г. – Судак: ХНУ имени В.Н. Каразина, 2011 г. – С. 75.

74. Зеленый В.М. Опыт применения фототерапии в гастроэнтерологии и пульмонологии / В.М. Зеленый, С.А. Гопций, Т.В. Колупаева и др. // Материалы XVII Международной научно-практической конференции «Применение лазеров в медицине и биологии», Харьков, 21–23 мая 2002 г. – Харьков: НПМБК «Лазер и здоровье», 2002. – С. 30–31.

75. Земляная О.В. Об использовании света на различных этапах восстановительного лечения / О.В. Земляная, И.В. Кас и др. // Материалы XXII Международной научно-практической конференции «Применение лазеров в медицине и биологии», Ялта, 12–16 октября 2004 г. – Харьков: НПМБК «Лазер и здоровье», 2004. – С. 32.

76. Ибрагимов А.Ф. Оценка эффективности светодиодного излучения в комплексном лечении витилиго / А.Ф. Ибрагимов, И.М. Байбеков // Материалы XXXIX Международной научно-практической конференции «Применение лазеров в меди-

цине и биологии», Харьков, 22–24 мая 2013 г. — Харьков: ХНУ имени В.Н. Каразина, 2013 г. — С. 38–39.

77. Иванов А.В. Неповреждающая лазерная терапия в комплексном лечении опухолей / А.В. Иванов, О.Н. Ефимов, В.И. Цыганкин и др. // Вопросы онкологии. — 1995. — Т. 41, № 2. — С. 141–143.

78. Инюшин В.М. Лазерный свет и живой организм. — Алма-Ата: Казахский Гос. Ун-т, 1970. — 45 с.

79. Инюшин В.М. О некоторых причинах биологической эффективности монохроматического света лазера красной части спектра. В сб. тр.: О биологическом действии монохроматического красного света. — Алма-Ата: Казахский Гос. Ун-т, 1967. — 93 с.

80. Иванов Г.А. Патогенетичний вплив електромагнітного випромінювання в комбінованому лікуванні позагоспітальної пневмонії / Г.А. Иванов, К.Д. Мажак, Н.Д. Рудницька та ін. // Матеріали XXXIII Міжнародної науково-практичної конференції «Застосування лазерів у медицині та біології», Ужгород, 15–17 квітня 2010 р. — Ужгород: НВМБК «Лазер і Здоров'я», 2010. — С. 37–38.

81. Калінін Є.С. Сучасні підходи до профілактики та лікування запальних захворювань порожнини рота / Є.С. Калінін, В.А. Луньова // Матеріали XXXXI Міжнародної науково-практичної конференції «Применение лазеров в медицине и биологии», Харьков, 28–31 мая 2014 г. — Харьков: ХНУ имени В.Н. Каразина, 2014 г. — С. 80–81.

82. Кальянова М.И. Использование лазерной терапии в схеме лечения детей, имеющих гиперактивное расстройство с дефицитом внимания / М.И. Кальянова, Л.Л. Маленко, Т.А. Лунева и др. // Матеріали XXXIV Міжнародної науково-практичної конференції «Применение лазеров в медицине и биологии», Судак, 6–9 октября 2010 г. — Судак: ХНУ имени В.Н. Каразина, 2010 г. — С. 73–74.

83. Кальянова М.И. Эффективность НИЛИ в лечении цефалгий у детей / М.И. Кальянова, Л.Л. Маленко, В.В. Усенко и др. // Матеріали XXXVI Міжнародної науково-практичної конференції «Применение лазеров в медицине и биологии», Судак, 5–8 октября 2011 г. — Судак: ХНУ имени В.Н. Каразина, 2011 г. — С. 28–29.

84. Камарчук Л.В. Применение лазерных аппаратов Коробова в лечении детей и подростков с психосоматической патологией, пострадавших от аварии на ЧАЭС / Л.В. Камарчук, Е.В. Мельник, Н.П. Пономаренко и др. // Матеріали XIX Міжнародної науково-практичної конференції «Применение лазеров в медицине и биологии», Одесса, 25–28 мая 2003 г. — Харьков: НПМБК «Лазер и здоровье», 2003. — С. 18–19.

85. Камарчук Л.В. Применение лазерных аппаратов Коробова в лечении детей и подростков с психосоматической патологией, пострадавших от аварии на ЧАЭС / Л.В. Камарчук, Е.В. Мельник, Н.П. Пономаренко, А.М. Коробов // Матеріали XIX Міжнародної науково-практичної конференції «Применение лазеров в медицине и биологии», Одесса, 25–28 мая 2003 г. — Одесса: НПМБК «Лазер и здоровье», 2003 г. — С. 18–19.

86. Каминский А.В. Микроциркуляторные изменения коллатералей голеностопного сустава при краткосрочном зональном лазерном облучении // Матеріали

лы XIX Международной научно-практической конференции «Применение лазеров в медицине и биологии», Одесса, 25–28 мая 2003 г. — Харьков: НПМБК «Лазер и здоровье», 2003. — С. 21–22.

87. Каминский А.В. Опыт применения лазерной матрицы «Барва-Флекс/КИК» в комплексном лечении открытых и закрытых повреждений голеностопного сустава // Материалы XXI Международной научно-практической конференции «Применение лазеров в медицине и биологии», Одесса, 26–29 мая 2004 г. — Харьков: НПМБК «Лазер и здоровье», 2004. — С. 29–30.

88. Каминский А.В. Применение лазерного излучения как стимулирующего фактора пролиферативных процессов при костной пластике дефектов // Материалы XXIII Международной научно-практической конференции «Применение лазеров в медицине и биологии», Николаев, 25–28 мая 2005 г. — Харьков: НПМБК «Лазер и здоровье», 2005. — С. 31–32.

89. Каминский А.В. Применение лазеротерапии как малоинвазивного метода лечения в травматологии / А.В. Каминский, Б.В. Палкин // Материалы XVII Международной научно-практической конференции «Применение лазеров в медицине и биологии», Харьков, 21–23 мая 2002 г. — Харьков: НПМБК «Лазер и здоровье», 2002. — С. 17–18.

90. Каминский А.В. Ультраструктурные изменения в клетках соединительной ткани у больных с переломами голеностопного сустава после зонального лазерного облучения / А.В. Каминский, Б.В. Палкин, А.С. Кравченко // Материалы XVIII Международной научно-практической конференции «Применение лазеров в медицине и биологии», Ялта, 22–25 октября 2002 г. — Харьков: НПМБК «Лазер и здоровье», 2002. — С. 16–17.

91. Кару Т.Й. Клеточные механизмы низкоинтенсивной лазерной терапии // Успехи современной биологии. — 2001. — Т. 121, № 1. — С. 110–120.

92. Кас И.В. Наш опыт использования фототерапии в условиях неврологического стационара / И.В. Кас, О.Л. Тондий // Материалы XVIII Международной научно-практической конференции «Применение лазеров в медицине и биологии», Ялта, 22–25 октября 2002 г. — Харьков: НПМБК «Лазер и здоровье», 2002. — С. 17.

93. Касарда В.І. Світлолікування в санаторії «Пролісок» // Материалы юбилейной XX Международной научно-практической конференции «Применение лазеров в медицине и биологии», Ялта, 8–11 октября 2003 г. — Харьков: НПМБК «Лазер и здоровье», 2003. — С. 32–33.

94. Кипенский А.В. Импульсно-цифровые и цифро-импульсные преобразователи: Учеб. Пособие. — Харьков: НТУ «ХПИ», 2000. — 112 с.

95. Клебанов Г.И. Лазеротерапия: клиническая эффективность и молекулярно-клеточные механизмы / Г.И. Клебанов, М.В. Крейнина, М.Г. Мархольца и др. // Сб. тр. Восьмой международной научно-практической конференции по квантовой медицине, 17–22 ноября 2001, Блэд, Словения. — М.: Изд. Ассоциация квантовой медицины и ЗАО «Милта – ПКП ГИТ», 2002. — С. 53–66.

96. Клименко Н.А. Реакция тимуса на немонохроматическое излучение с длиной волны 0,8 мкм на фоне острого воспаления / Н.А. Клименко, А.М. Коробов, Т.А. Лесная и др. // Матеріали XXXIII Міжнародної науково-практичної конференції

«Застосування лазерів у медицині та біології», Ужгород, 15–17 квітня 2010 р. – Ужгород: НВМБК «Лазер і Здоров'я», 2010. – С. 120–124.

97. Клячкин Л.М. Физиотерапия: Учебник / Л.М. Клячкин, М.Н. Виноградова. – М.: Медицина, 1995. – 240 с.

98. Козин Ю.И. Фототерапия в лечении протозойно - бактериальных уретропростатитов / Ю. И. Козин, И.Э. Лукьянов, Н. Ф. Посохов // Матеріали XXXIII Міжнародної науково-практичної конференції «Застосування лазерів у медицині та біології», Ужгород, 15–17 квітня 2010 р. – Ужгород: НВМБК «Лазер і Здоров'я», 2010. – С. 42–43.

99. Козин Ю.И. Фототерапия в лечении урогенитальной инфекции и вторичного бесплодия у женщин / Ю.И. Козин, И.Э. Лукьянов, Н.Ф. Посохов // Матеріали XXXIII Міжнародної науково-практичної конференції «Застосування лазерів у медицині та біології», Ужгород, 15–17 квітня 2010 р. – Ужгород: НВМБК «Лазер і Здоров'я», 2010. – С. 44–45.

100. Колупаева Т.В. Влияние реабилитационных мероприятий на энергетическое состояние ядер клеток человека / Т.В. Колупаева, А.М. Коробов, С.Ю. Капралов // Матеріали XXVIII Международной научно-практической конференции «Применение лазеров в медицине и биологии», Ялта, 21–24 октября 2007 г. – Харьков: НПМБК «Лазер и здоровье», 2007. – С. 13–14.

101. Колупаева Т.В. Комплексная оценка эффективности применения фототерапии при лечении болевых синдромов // Матеріали XXXIV Международной научно-практической конференции «Применение лазеров в медицине и биологии», Судак, 6–9 октября 2010 г. – Судак: ХНУ имени В.Н.Каразина, 2010 г. – С. 25–26.

102. Колупаева Т.В. Оценка состояния организма человека при болевых синдромах / Т.В. Колупаева, А.М. Коробов, С.Ю. Капралов // Матеріали XXIX Международной научно-практической конференции «Применение лазеров в медицине и биологии», Харьков, 21–24 мая 2008 г. – Харьков: НПМБК «Лазер и Здоровье», 2008. – С. 74–75.

103. Колупаева Т.В. Применение фотонной терапии в комплексном лечении тригеминальной невралгии / Т.В. Колупаева, Н.Ф. Посохов // Матеріали XXXV Международной научно-практической конференции «Применение лазеров в медицине и биологии», Харьков, 25–28 мая 2011 г. – Харьков: ХНУ имени В.Н. Каразина, 2011 г. – С. 51.

104. Колупаева Т.В. Светодиодное излучение в комбинированной терапии больных с артериальной гипертензией // Матеріали XXXVI Международной научно-практической конференции «Применение лазеров в медицине и биологии», Судак, 5–8 октября 2011 г. – Судак: ХНУ имени В.Н. Каразина, 2011 г. – С. 36–37.

105. Колупаева Т.В. Светотерапия в комплексном лечении нарушений пигментации // Матеріали XXXV Международной научно-практической конференции «Применение лазеров в медицине и биологии», Харьков, 25–28 мая 2011 г. – Харьков: ХНУ имени В.Н. Каразина, 2011 г. – С. 51–53.

106. Колупаева Т.В. Сравнительное исследование эффекта естественного и преформированного светового излучения на функциональное состояние организма условно здоровых людей / Т.В. Колупаева, А.М. Коробов, В.Г. Шахбазов и др. // Матеріали XXIV Международной научно-практической конференции «Применение

лазеров в медицине и биологии», Ялта, 5–8 октября 2005 г. — Харьков: НПМБК «Лазер и здоровье», 2005. — С. 78–79.

107. Колупаева Т.В. Фотонные матрицы Коробова в комплексном лечении гиперпигментации кожи // Материалы XXXVII Международной научно-практической конференции «Применение лазеров в медицине и биологии», Хельсинки, 24–29 августа 2012 г. — Хельсинки: ХНУ имени В.Н. Каразина, 2012 г. — С. 29–30.

108. Колупаева Т.В. Фототерапия в комплексном санаторно-курортном лечении хронического бронхита у детей // Материалы XXXI Международной научно-практической конференции «Применение лазеров в медицине и биологии», Харьков, 20–23 мая 2009 г. — Харьков: НПМБК «Лазер и Здоровье», 2009 г. — С. 35–37.

109. Коляда Т.И. Лейкоцитарная реакция брюшной полости экспериментальных животных с моделью острого воспаления на действие немонохроматического излучения инфракрасного диапазона спектра с длиной волны 0,8 мкм / Т.И. Коляда, А.М. Коробов, Т.А. Лесная, В.А. Коробов // Матеріали XXXIII Міжнародної науково-практичної конференції «Застосування лазерів у медицині та біології», Ужгород, 15–17 квітня 2010 р. — Ужгород: НВМБК «Лазер і Здоров'я», 2010. — С. 130–132.

110. Коляда Т.И. Лейкоцитарная реакция периферической крови и перитонеального экссудата у здоровых животных на немонохроматическое излучение / Т.И. Коляда, А.М. Коробов, Т.А. Лесная, В.А. Коробов // Матеріали XXXIII Міжнародної науково-практичної конференції «Застосування лазерів у медицині та біології», Ужгород, 15–17 квітня 2010 р. — Ужгород: НВМБК «Лазер і Здоров'я», 2010. — С. 126–129.

111. Коляда Т.И. Лейкоцитарная реакция периферической крови экспериментальных животных с моделью острого воспаления на действие немонохроматического излучения инфракрасного диапазона спектра / Т.И. Коляда, А.М. Коробов, Т.А. Лесная, В.А. Коробов // Матеріали XXXIII Міжнародної науково-практичної конференції «Застосування лазерів у медицині та біології», Ужгород, 15–17 квітня 2010 р. — Ужгород: НВМБК «Лазер і Здоров'я», 2010. — С. 133–135.

112. Конев С.В. Фотобиология / С.В. Конев, И.Д. Волотовский. — Минск: Издательство БГУ им. В.И.Ленина, 1979. — 383 с.

113. Коробов А.М. Кардиологический санаторий «Роца» — лазерный / А.М. Коробов, В.А. Журавлев, Л.Д. Тондий и др. // Материалы XIX Международной научно-практической конференции «Применение лазеров в медицине и биологии», Одесса, 25–28 мая 2003 г. — Харьков: НПМБК «Лазер и здоровье», 2003. — С. 8–10.

114. Коробов А.М. Лейкоцитарна реакція периферичної крові здорових експериментальних тварин на дію лазерного та світлодіодного випромінювання з довжиною хвилі 1,0 мкм / А.М. Коробов, Г.Є. Брілля, Т.А. Лісна та ін. // Материалы XXXIV Международной научно-практической конференции «Применение лазеров в медицине и биологии», Судак, 6–9 октября 2010 г. — Судак: ХНУ имени В.Н. Каразина, 2010 г. — С. 206–209.

115. Коробов А.М. Новая техника для новейших технологий светотерапии // Материалы юбилейной XX Международной научно-практической конференции «Применение лазеров в медицине и биологии», Ялта, 8–11 октября 2003 г. — Харьков: НПМБК «Лазер и здоровье», 2003. — С. 114–117.

116. Коробов А.М. О влиянии электромагнитного излучения оптического диапазона спектра на выведение токсичных микроэлементов из организма экспериментальных животных / А.М.Коробов, Е.А.Гололобова, Т.М.Олейник, А.С.Зеленский // *Материалы XXXXI Международной научно-практической конференции «Применение лазеров в медицине и биологии»*, Харьков, 28–31 мая 2014 г. — Харьков: Из-во ХНУ имени В.Н. Каразина, 2014 г. — С. 48–50.

117. Коробов А.М. О фотолюминесценции биологических объектов под действием низкоинтенсивного электромагнитного излучения видимого диапазона спектра // *Материалы XXXXI Международной научно-практической конференции «Применение лазеров в медицине и биологии»*, Харьков, 28–31 мая 2014 г. — Харьков: Из-во ХНУ имени В.Н.Каразина, 2014 г. — С. 8–11.

118. Коробов А.М. О фототрансформации излучения различных участков видимого диапазона спектра в тканях биологических объектов *in vivo* / А.М.Коробов // *Научно-практический журнал «Лазерная медицина»*, Москва — 2014. — Т. 18, вып. 4 — С. 65.

119. Коробов А.М. О целесообразности применения фотонных технологий для нормализации физиологического состояния участников антарктических экспедиций / А.М. Коробов, Т.А. Лесная, Т.В. Колупаева, Е.В. Моисеенко // *Материалы XXXII Международной научно-практической конференции «Применение лазеров в медицине и биологии»*, Гурзуф, 7–10 октября 2009 г. — Харьков: НПМБК «Лазер и Здоровье», 2009 г. — С. 123–125.

120. Коробов А.М. Оценка состояния иммунной системы у участников антарктических экспедиций / А.М. Коробов, Т.А. Лесная, О.Н. Коляда, Т.И. Коляда // *Материалы XXXII Международной научно-практической конференции «Применение лазеров в медицине и биологии»*, Гурзуф, 7–10 октября 2009 г. — Харьков: НПМБК «Лазер и Здоровье», 2009 г. — С. 122–123.

121. Коробов А.М. Оцінка ефекту фототерапії хворих на тонзиліт / А.М. Коробов, Т.В. Колупаєва та ін. // *Материалы XVII Международной научно-практической конференции «Применение лазеров в медицине и биологии»*, Харьков, 21–23 мая 2002 г. — Харьков: НПМБК «Лазер и здоровье», 2002. — С. 45.

122. Коробов А.М. Персональные аппараты для светолечения — новое направление в медицинской технике /А.М. Коробов, В.А. Коробов В.А. // *Сб. науч. тр.: Проблемы физической биомедицины.* — Саратов: изд. Саратов. мед. ун-та, 2003. — С. 53–65.

123. Коробов А.М. Персональные медицинские лазерные аппараты серии «Барва» — удобные устройства для семейного врача / А.М. Коробов, В.А. Коробов // *Материалы XVIII Международной научно-практической конференции «Применение лазеров в медицине и биологии»*, Ялта, 22–25 октября 2002 г. — Харьков: НПМБК «Лазер и здоровье», 2002. — С. 74–75.

124. Коробов А.М. Реакция лейкоцитов периферической крови человека на электромагнитное излучение видимого диапазона спектра / А.М. Коробов, Т.А. Лесная // *Материалы XXXVII Международной научно-практической конференции «Применение лазеров в медицине и биологии»*, Хельсинки, 24–29 августа 2012 г. — Хельсинки: ХНУ имени В.Н. Каразина, 2012 г. — С. 109–110.

125. Коробов А.М. Рекомендации по проведению фототерапии и хромотерапии фотонными матрицами Коробова «Барва – Флекс» / А.М. Коробов, В.А. Коробов. – Харьков: НПМБК «Лазер и здоровье», 2002. – 16 с.

126. Коробов А.М. Универсальный фотонный гинекологический зонд Коробова А. – Коробова В. «Барва-ГИН» / А.М. Коробов, В.А. Коробов // Материалы XXIV Международной научно-практической конференции «Применение лазеров в медицине и биологии», Ялта, 5–8 октября 2005 г. – Харьков: НПМБК «Лазер и здоровье», 2005. – С. 161–162.

127. Коробов А.М. Флуорометрическое определение продукции синглетного кислорода димегином при его возбуждении светом с различными длинами волн / А.М.Коробов, Г.В.Пономарев, И.А.Штонь, Н.Ф.Гамалея // Матеріали XXXXII Міжнародної науково-практичної конференції «Застосування лазерів у медицині та біології», Яремче, 11–13 грудня 2014 р. – Харків: Ви-во ХНУ імені В.Н. Каразіна, 2014 р. – С. 112–115.

128. Коробов А.М. Фотодинамическая терапия – альтернатива антибиотикотерапии / А.М.Коробов // Матеріали XXXXII Міжнародної науково-практичної конференції «Застосування лазерів у медицині та біології», Яремче, 11–13 грудня 2014 р. – Харків: Ви-во ХНУ імені В.Н. Каразіна, 2014 р. – С. 16.

129. Коробов А.М. Фотонные аппараты серии «Барва», разработанные и производимые корпорацией «Лазер и здоровье», для лечения и профилактики наиболее распространенных заболеваний человека / А.М. Коробов, В.А. Коробов // Сб. тр. Десятой международной научно-практической конференции по квантовой медицине. – М.: Изд. Ассоциации «Квантовая медицина» и ЗАО «Милта – ПКП ГИТ», 2003. – С. 73–76.

130. Кошеля И.И. Лечение болевых мышечно-тонических синдромов у людей старших возрастных групп с ишемической болезнью сердца / И.И. Кошеля, А.М. Коробов, Т.В. Джуца и др. // Материалы XXXVIII Международной научно-практической конференции «Применение лазеров в медицине и биологии», Ялта, 3–6 октября 2012 г. – Ялта: ХНУ имени В.Н. Каразина, 2012 г. – С. 24–29.

131. Купеев Р.В. Фитолазерофорез – безмедикаментозная технология снятия боли и спазмов / Р.В. Купеев, Е.В. Касаева, В.Г. Купеев // Материалы XXXXI Международной научно-практической конференции «Применение лазеров в медицине и биологии», Харьков, 28–31 мая 2014 г. – Харьков: ХНУ имени В.Н. Каразина, 2014 г. – С. 84–85.

132. Купеев Р.В. Фито-фототерапия в реабилитации неврологических больных / Р.В. Купеев, Е.В. Касаева, В.Г. Купеев // Материалы XXXXI Международной научно-практической конференции «Применение лазеров в медицине и биологии», Харьков, 28–31 мая 2014 г. – Харьков: ХНУ имени В.Н. Каразина, 2014 г. – С. 85–86.

133. Куцевляк В.И. Клинические результаты применения фотонно-магнитной матрицы Коробова «Барва-Флекс/М» при стоматологических заболеваниях / В.И. Куцевляк, Н.Б. Гречко, В.В. Кузина и др. // Материалы XXVII Международной научно-практической конференции «Применение лазеров в медицине и биологии», Харьков, 18–21 апреля 2007 г. – Харьков: НПМБК «Лазер и здоровье», 2007. – С. 32–33.



134. Лазерный массажер Коробова «Барва-ЛМК»: Руководство по эксплуатации и методические материалы / Под ред. А.М. Коробова и Л.Д. Тондия. — Харьков: НПМБК «Лазер и здоровье», 2002. — 20 с.

135. Лазеры в клинической медицине. Руководство для врачей / Под ред. С.Д.Плетнева. — М.: Медицина, 1996. — 432 с.

136. Лесная Т.А. Действие немонохроматического электромагнитного излучения зеленого диапазона спектра на фагоцитарную активность лейкоцитов крови экспериментальных животных с моделью перитонита / Т.А.Лесная, А.М.Коробов // Материалы XXXXI Международной научно-практической конференции «Применение лазеров в медицине и биологии», Харьков, 28–31 мая 2014 г. — Харьков: Из-во ХНУ имени В.Н. Каразина, 2014 г. — С. 19–20.

137. Лесная Т.А. Использование фотонных матриц Коробова «Барва-Флекс» в реабилитации неврологических больных в санатории «Роща» / Т.А. Лесная, Л.Д. Тондий // Материалы XXIX Международной научно-практической конференции «Применение лазеров в медицине и биологии», Харьков, 21–24 мая 2008 г. — Харьков: НПМБК «Лазер и Здоровье», 2008. — С. 267–269.

138. Лесная Т.А. Фагоцитарная активность лейкоцитов крови экспериментальных животных с моделью перитонита при действии немонохроматического электромагнитного излучения синего диапазона спектра / Т.А.Лесная, А.М.Коробов, А.Н.Лобанов // Материалы XXXXI Международной научно-практической конференции «Применение лазеров в медицине и биологии», Харьков, 28–31 мая 2014 г. — Харьков: Из-во ХНУ имени В.Н. Каразина, 2014 г. — С. 21–22.

139. Лесная Т.А. Фагоцитарная активность лейкоцитов крови экспериментальных животных с моделью перитонита при действии немонохроматического электромагнитного излучения разных участков видимого диапазона спектра / Т.А.Лесная, А.М.Коробов // Сборник трудов VI Троицкой конференции «Медицинская физика и инновации в медицине», г. Троицк, 2–6 июня 2014 г. — С. 64–66.

140. Литвиненко И.И. Применение фототерапии в комплексном лечении больных с артериальной гипертензией, осложненной дисциркуляторной энцефалопатией / И.И. Литвиненко, Е.М. Горбунова // Материалы XXXV Международной научно-практической конференции «Применение лазеров в медицине и биологии», Харьков, 25–28 мая 2011 г. — Харьков: ХНУ имени В.Н. Каразина, 2011 г. — С. 69–70.

141. Лісна Т.О. Продію немонохроматичного електромагнітного випромінювання червоного діапазону спектра на фагоцитарну активність лейкоцитів крові експериментальних тварин з моделлю перитоніту / Т.О.Лісна, А.М.Коробов, О.М.Клімова, А.М.Агаркова // Материалы XXXXI Международной научно-практической конференции «Применение лазеров в медицине и биологии», Харьков, 28–31 мая 2014 г. — Харьков: Из-во ХНУ имени В.Н. Каразина, 2014 г. — С. 24–25.

142. Лісна Т.О. Фагоцитарна активність лейкоцитів крові експериментальних тварин з моделлю перитоніту при дії немонохроматичного електромагнітного випромінювання жовтого діапазону спектра / Т.О.Лісна, А.М.Коробов, О.М.Лобанов // Материалы XXXXI Международной научно-практической конференции «Применение лазеров в медицине и биологии», Харьков, 28–31 мая 2014 г. — Харьков: Из-во ХНУ имени В.Н. Каразина, 2014 г. — С. 22–24.

143. Лобко В.В. Существенна ли когерентность низкоинтенсивного лазерного света при его воздействии на биологические объекты ? / В.В. Лобко, Т.Й., Кару, В.С. Летохов // Биофизика. — 1985. — т. 30. — Вып. 2. — С. 366—371.

144. Лунева Т.А. Использование лазерной терапии на этапе восстановительного лечения детей, больных бронхиальной астмой / Т.А. Лунева, Л.Ф. Кострикова, В.В. Денисова и др. // Материалы XXX Международной научно-практической конференции «Применение лазеров в медицине и биологии», Ялта, 8—11 октября 2008 г. — Ялта: НПМБК «Лазер и Здоровье», 2008 г. — С. 27—28.

145. Лунева Т.А. Возможности использования низкоинтенсивного лазерного излучения при лечении детей с реактивными артритам / Т.А. Лунева, Л.Л. Маленко, Н.А. Суздальцева и др. // Материалы XXIX Международной научно-практической конференции «Применение лазеров в медицине и биологии», Харьков, 21—24 мая 2008 г. — Харьков: НПМБК «Лазер и Здоровье», 2008 г. — С. 41—42.

146. Лунева Т.А. Лазерная терапия в комплексе лечения пародонтита у детей / Т.А. Лунева, В.В. Усенко, В.В. Тищенко и др. // Материалы XXX Международной научно-практической конференции «Применение лазеров в медицине и биологии», Ялта, 8—11 октября 2008 г. — Ялта: НПМБК «Лазер и Здоровье», 2008 г. — С. 29—30.

147. Лунева Т.А. Лазерная терапия в комплексном лечении детей, страдающих энурезом / Т.А. Лунева, М.И. Кальянова, Л.Н. Задворная и др. // Материалы XXVIII Международной научно-практической конференции «Применение лазеров в медицине и биологии», Ялта, 21—24 октября 2007 г. — Ялта: НПМБК «Лазер и Здоровье», 2007 г. — С. 18—19.

148. Лунева Т.А. Низкоинтенсивная лазерная терапия в комплексном лечении детей с логоневрозом / Т.А. Лунева, Л.Ф. Кострикова, Л.Л. Маленко и др. // Материалы XXVII Международной научно-практической конференции «Применение лазеров в медицине и биологии», Харьков, 18—21 апреля 2007 г. — Харьков: НПМБК «Лазер и здоровье», 2007. — С. 36—38.

149. Лунева Т.А. Опыт применения комплекса лазерных процедур при лечении периодонтитов у детей / Т.А. Лунева, В.В. Усенко, В.В. Тищенко и др. // Материалы XXIX Международной научно-практической конференции «Применение лазеров в медицине и биологии», Харьков, 21—24 мая 2008 г. — Харьков: НПМБК «Лазер и Здоровье», 2008 г. — С. 40—41.

150. Маленко Л.Л. Опыт применения лазерной терапии в комплексном лечении детей с синдромом раздраженного кишечника / Л.Л. Маленко, Т.А. Лунева, Л.Ф. Кострикова и др. // Материалы XXXIII Міжнародної науково-практичної конференції «Застосування лазерів у медицині та біології», Ужгород, 15—17 квітня 2010 р. — Ужгород: НВМБК «Лазер і Здоров'я», 2010. — С. 54—56.

151. Матвієнко Ж.І. Вплив застосування світлотерапевтичного методу в терапії депресивних розладів у жителів сільської місцевості за визначенням показників якості життя / Ж.І. Матвієнко, В.І. Вовк // Материалы XXXXII Міжнародної науково-практичної конференції «Застосування лазерів у медицині та біології», Яремче, 11—13 грудня 2014 р. — Яремче: ХНУ імені В. Н. Каразіна, 2014. — С. 28—29.

152. Мирович Е.Д. Фототерапия в комплексе реабилитационных мероприятий у родильниц группы риска развития тазовой десценции / Е.Д. Мирович, С.Г. Ничке //

Матеріали ХХІІ Міжнародної науково-практичної конференції «Применение лазеров в медицине и биологии», Ялта, 12–16 октября 2004 г. — Харьков: НПМБК «Лазер и здоровье», 2004. — С. 47–48.

153. Могильный И.А. Фототерапия в комплексном санаторно-курортном лечении детей с хроническими риносинуситами / И.А. Могильный, Е.М. Горбунова, В.Л. Маилян, Н.Н. Шох // Матеріали ХХХІІІ Міжнародної науково-практичної конференції «Застосування лазерів у медицині та біології», Ужгород, 15–17 квітня 2010 р. — Ужгород: НВМБК «Лазер і Здоров'я», 2010. — С. 59–60.

154. Москвин С.В. Аппаратура для низкоинтенсивной лазерной терапии фирмы «Техника» // Лазерная медицина. — 1998. — Т. 2, вып. 2–3. — С. 62–69.

155. Москвин С.В. Современные источники излучения и аппаратура для низкоинтенсивной лазерной терапии // The 1-st International Congress «Laser & Health-97», November 11–16, 1997, Limassol, Cyprus. — М.: ТОО «Фирма»Техника», 1997. — С. 102–107.

156. Муляр О.С. Комплексне лікування та профілактика вірусних гепатитів за допомогою світла // Матеріали ювілейної ХХ Міжнародної науково-практичної конференції «Применение лазеров в медицине и биологии», Ялта, 8–11 октября 2003 г. — Харьков: НПМБК «Лазер и здоровье», 2003. — С. 54.

157. Муляр О.С. Профілактика гострих респіраторних вірусних інфекцій в умовах дитячого санаторію за допомогою світла // Матеріали ювілейної ХХ Міжнародної науково-практичної конференції «Применение лазеров в медицине и биологии», Ялта, 8–11 октября 2003 г. — Харьков: НПМБК «Лазер и здоровье», 2003. — С. 53.

158. Навроцкая В.В. Световое воздействие как фактор повышения шелконосности дубового шелкопряда / В.В. Навроцкая, А.В. Салов, Л.М. Чепель, А.М. Коробов // Матеріали ХХVІІІ Міжнародної науково-практичної конференції «Применение лазеров в медицине и биологии», Ялта, 21–24 октября 2007 г. — Ялта: НПМБК «Лазер и Здоровье», 2007 г. — С. 110–111.

159. Наседкин А.Н. Лазеры в оториноларингологии / А.Н. Наседкин, В.Г. Зенгер. — М.: ТОО «Фирма «Техника», 2000. — 140 с.

160. Неворотин А.И. Введение в лазерную хирургию: Учеб. пособие. — СПб.: СпецЛит, 2000. — 175 с.

161. Некрасова Е.С. Применение акупунктуры, электропунктуры и хромотерапии для лечения плечевых плекситов различной этиологии / Е.С. Некрасова, И.Д. Ладная, Н.Д. Некрасова // Матеріали ХХІІ Міжнародної науково-практичної конференції «Применение лазеров в медицине и биологии», Ялта, 12–16 октября 2004 г. — Харьков: НПМБК «Лазер и здоровье», 2004. — С. 49–50.

162. Некрасова Е.С. Сочетанная резонансная рефлексотерапия нарушений мозгового кровообращения при ревматизме / Е.С. Некрасова, А.Н. Тубольцев, И.Н. Ладная // Матеріали ХХІV Міжнародної науково-практичної конференції «Применение лазеров в медицине и биологии», Ялта, 5–8 октября 2005 г. — Харьков: НПМБК «Лазер и здоровье», 2005. — С. 43–44.

163. Низкоинтенсивная лазерная аппаратура в медицине, сельском хозяйстве и научных исследованиях. Каталог / Сост. В.Д. Попов, В.В. Холин. — Черкассы: Тип. НИИТЭХИМа, 1994. — 108 с.

164. Низкоинтенсивная лазерная терапия: Сборник трудов / Под общей ред. С.В.Москвина., В.А. Буйлина. — М.: ТОО «Фирма «Техника», 2000. — 724 с.
165. Низкоэнергетические лазеры в эксперименте и клинике / Под ред. М.Г. Масловой, В.М. Черток. — Владивосток: Изд-во Дальневост. ун-та, 1990. — 248 с.
166. Овчарук В.В. Використання у тренувальному процесі збірної команди України з легкої атлетики фотонної матриці Коробова «Барва-Флекс» / В.В. Овчарук, В.Г. Овчарук // Матеріали XXXV Міжнародної науково-практичної конференції «Применение лазеров в медицине и биологии», Харьков, 25–28 мая 2011 г. — Харьков: ХНУ имени В. Н. Каразина, 2011 г. — С. 94–95.
167. Оксенюк Л.П. Використання низькоінтенсивної лазерної терапії на санаторно-курортному етапі лікування / Л.П. Оксенюк, Л.І. Олійник // Матеріали XXIV Міжнародної науково-практичної конференції «Применение лазеров в медицине и биологии», Ялта, 5–8 октября 2005 г. — Харьков: НПМБК «Лазер и здоровье», 2005. — С. 44–45.
168. Олейник В.А. Применение низкоинтенсивной лазеротерапии в комплексном лечении больных с хроническим обструктивным бронхитом и бронхиальной астмой / В.А. Олейник, В.А. Вовк, А.С. Дейнеко // Матеріали ювілейної XX Міжнародної науково-практичної конференції «Применение лазеров в медицине и биологии», Ялта, 8–11 октября 2003 г. — Харьков: НПМБК «Лазер и здоровье», 2003. — С. 54–55.
169. Олейник Г.А. Результаты использования фототерапии в дореактивном периоде локальной холодовой травмы / Г.А. Олейник, Е.И. Новохатний, А.Н. Литовченко и др. // Матеріали XXVI Міжнародної науково-практичної конференції «Применение лазеров в медицине и биологии», Ялта, 11–14 октября 2006 г. — Харьков: НПМБК «Лазер и здоровье», 2006. — С. 34–35.
170. Олійник Г.А. Нові можливості відновлення кровообігу і мікроциркуляції при локальній холодовій травмі / Г.А. Олійник, А.М. Коробов, Т.Г. Григор'єва та ін. // Матеріали XXXIII Міжнародної науково-практичної конференції «Застосування лазерів у медицині та біології», Ужгород, 15–17 квітня 2010 р. — Ужгород: НВМБК «Лазер і Здоров'я», 2010. — С. 62–66.
171. Олійник Л.І. Застосування лазерної терапії в комплексному лікуванні дискінезії жовчовидільних шляхів у дітей в санаторних умовах // Матеріали XXV Міжнародної науково-практичної конференції «Применение лазеров в медицине и биологии», Луцк, 24–28 мая 2006 г. — Харьков: НПМБК «Лазер и здоровье», 2006. — С. 42.
172. Осінський В.І. Застосування фотонних технологій для оздоровлення спортсменів-легкоатлетів / В.І. Осінський, С.В. Павлов, О.С. Камінський, В.В. Овчарук // Матеріали XXXVI Міжнародної науково-практичної конференції «Применение лазеров в медицине и биологии», Судак, 5–8 октября 2011 г. — Судак: ХНУ имени В. Н. Каразина, 2011 г. — С. 77–78.
173. Основы лазерной физио- и рефлексотерапии / Козлов В.И., Буйлин В.А., Самойлов Н.Г., Марков И.И.; Под ред. О.К.Скобелкина. — Самара-Киев, 1993. — 216 с.
174. Ошовская Т.Т. Фотонные методы и технологии в гинекологической практике / Т.Т. Ошовская, С.В. Павлов, Е.В. Клебановская и др. // Матеріали XXVII Міжнародної науково-практичної конференції «Применение лазеров в меди-

цине и биологии», Харьков, 18–21 апреля 2007 г. — Харьков: НПМБК «Лазер и здоровье», 2007. — С. 41–44.

175. Павлов С.В. Застосування фотонних технологій для відновлення та підвищення фізичної працездатності спортсменів-легкоатлетів / С.В. Павлов, В.В. Овчарук, О.С. Камінський // Матеріали XXXIV Міжнародної науково-практичної конференції «Применение лазеров в медицине и биологии», Судак, 6–9 октября 2010 г. — Судак: ХНУ имени В. Н. Каразина, 2010 г. — С. 96–97.

176. Павлов С.В. Перспективність застосування фотонних методів у терапевтичній практиці / С.В. Павлов, А.М. Коробов, В.І. Касарда // Матеріали XXIV Міжнародної науково-практичної конференції «Применение лазеров в медицине и биологии», Ялта, 5–8 октября 2005 г. — Харьков: НПМБК «Лазер и здоровье», 2005. — С. 85–88.

177. Паненко А.В. Квантовая терапия в санаторной практике / А.В. Паненко, А.П. Романчук, А.А. Подвысоцкий // Матеріали XXI Міжнародної науково-практичної конференції «Применение лазеров в медицине и биологии», Одесса, 26–29 мая 2004 г. — Харьков: НПМБК «Лазер и здоровье», 2004. — С. 41–42.

178. Паненко А.В. Применение фотонных матриц в сочетании с классическим массажем в условиях многопрофильного санатория / А.В. Паненко, А.А. Подвысоцкий // Матеріали XXI Міжнародної науково-практичної конференції «Применение лазеров в медицине и биологии», Одесса, 26–29 мая 2004 г. — Харьков: НПМБК «Лазер и здоровье», 2004. — С. 42–43.

179. Парфенов А.П. Солнечное голодание человека. — Л.: Гос. Изд-во мед. литературы, 1963. — 192 с.

180. Парфенов А.П. Физические лечебные средства и курортные факторы. — Л.: Медицина, 1968. — 215 с.

181. Пасынков Е.И. Нильс Финзен (К столетию со дня рождения). Вопр. курортологии, физиотерапии и ЛФК / Е.И. Пасынков, В.Н. Сорокоумов // 1961. — №5. — С. 473–474.

182. Пасынков Е.И. Физиотерапия. — М.: Медицина, 1980. — 280 с.

183. Перехрест Н.М. Лазерне опромінення в комплексному лікуванні трофічних виразок гомілки // Матеріали XXV Міжнародної науково-практичної конференції «Применение лазеров в медицине и биологии», Луцк, 24–28 мая 2006 г. — Харьков: НПМБК «Лазер и здоровье», 2006. — С. 45.

184. Пиріг В.В. Ефективність застосування фотонного зонда Коробова «Барва — ГПУ» в лікуванні хронічних неспецифічних запальних захворювань придатків матки // Матеріали XXV Міжнародної науково-практичної конференції «Применение лазеров в медицине и биологии», Луцк, 24–28 мая 2006 г. — Харьков: НПМБК «Лазер и здоровье», 2006. — С. 45–48.

185. Поберская В.А. Хромотерапия в комплексном санаторно-курортном лечении детей и подростков // Матеріали XXII Міжнародної науково-практичної конференції «Применение лазеров в медицине и биологии», Ялта, 12–16 октября 2004 г. — Харьков: НПМБК «Лазер и здоровье», 2004. — С. 59.

186. Пономарев В.И. Эффективность фототерапии у больных соматоформной дисфункцией вегетативной нервной системы / В.И. Пономарев, В.И. Вовк,

Ж.И. Матвиенко // Матеріали XXXXII Міжнародної науково-практичної конференції «Застосування лазерів у медицині та біології», Яремче, 11–13 грудня 2014 р. – Яремче: ХНУ імені В. Н. Каразіна, 2014. – С. 37–38.

187. Посохов Д.Н. Применение фотонной терапии в лечении больных с дисциркуляторной энцефалопатией / Д.Н.Посохов, А.В. Черненко, С.Н. Посохов и др. // Материалы XXIX Международной научно-практической конференции «Применение лазеров в медицине и биологии», Харьков, 21–24 мая 2008 г. – Харьков: НПМБК «Лазер и Здоровье», 2008. – С. 109–111.

188. Посохов Н.Ф. Использование фототерапии для нормализации лимфообращения / Н.Ф. Посохов, Г.Т. Навроцкая. // Материалы XXII Международной научно-практической конференции «Применение лазеров в медицине и биологии», Ялта, 12–16 октября 2004 г. – Харьков: НПМБК «Лазер и здоровье», 2004. – С. 59–60.

189. Посохов Н.Ф. Предварительные результаты изучения влияния низкоинтенсивного электромагнитного излучения красного диапазона на регенерацию периферического нерва в эксперименте / Н.Ф.Посохов, О.В.Горбунов, А.М.Коробов, А.И.Михайлов, А.М.Худайбердиев, Е.Н.Чухраев, Н.И.Самосюк, Е.Л.Штонда // Матеріали XXXXII Міжнародної науково-практичної конференції «Застосування лазерів у медицині та біології», Яремче, 11–13 грудня 2014 р. – Харків: Ви-во ХНУ імені В. Н. Каразіна, 2014р. – С. 106–108.

190. Посохов Н.Ф. Предварительные результаты изучения сочетанного воздействия низкоинтенсивного красного света и импульсного магнитного поля на регенерацию периферического нерва в эксперименте / Н.Ф.Посохов, О.В.Горбунов, Е.Н.Чухраева, Н.И.Самосюк, А.Р.Дукарт, А.М.Коробов, Н.В.Чухраев // Матеріали XXXXII Міжнародної науково-практичної конференції «Застосування лазерів у медицині та біології», Яремче, 11–13 грудня 2014 р. – Харків: Ви-во ХНУ імені В.Н.Каразіна, 2014 р. – С. 108–111.

191.Посохов Н.Ф. Светодиодная терапия в нейрохирургической клинике / Н.Ф. Посохов, А.М. Коробов, П.Н. Посохов и др. // Матеріали XXXXII Міжнародної науково-практичної конференції «Застосування лазерів у медицині та біології», Яремче, 11–13 грудня 2014 р. – Яремче: ХНУ імені В. Н. Каразіна, 2014. – С. 38–40.

192. Посохов Н.Ф. Сравнение обезболивающего действия двух типов лазерных медицинских аппаратов // Материалы XVII Международной научно-практической конференции «Применение лазеров в медицине и биологии», Харьков, 21–23 мая 2002 г. – Харьков: НПМБК «Лазер и здоровье», 2002. – С. 24.

193. Посохов Н.Ф. Успешное лечение дисциркуляторной энцефалопатии с помощью фотонной матрицы Коробова-Посохова «Барва-ЦНС/ПХ» (случай из практики) / Н.Ф. Посохов, А.М. Коробов, В.Н. Макаров и др. // Матеріали XXXXII Міжнародної науково-практичної конференції «Застосування лазерів у медицині та біології», Яремче, 11–13 грудня 2014 р. – Яремче: ХНУ імені В. Н. Каразіна, 2014. – С. 43–45.

194. Посохов Н.Ф. Фототерапия в комплексном лечении больных с фармако-резистентными формами прозопаггий / Н.Ф. Посохов, И.В. Ремяняк, Р.Н. Байда и др. // Матеріали XXXXII Міжнародної науково-практичної конференції «Застосування лазерів у медицині та біології», Яремче, 11–13 грудня 2014 р. – Яремче: ХНУ імені В. Н. Каразіна, 2014. – С. 45–46.

195. Посохов Н.Ф. Цитобиофизическая диагностика в оценке состояния пациента на клеточном уровне в нейрохирургической клинике / Н.Ф. Посохов, Т.В. Колупаева, О.С. Ищенко и др. // Материалы XXXX Международной научно-практической конференции «Применение лазеров в медицине и биологии», Ялта, 2–5 октября 2013 г. – Ялта: ХНУ имени В. Н. Каразина, 2013 г. – С. 77–78.

196. Посохов П.Н. Применение фотонной терапии для лечения больных с облитерирующим атеросклерозом нижних конечностей // Материалы юбилейной XX Международной научно-практической конференции «Применение лазеров в медицине и биологии», Ялта, 8–11 октября 2003 г. – Харьков: НПМБК «Лазер и здоровье», 2003. – С. 61.

197. Потейко П.И. Влияние магнитолазерной терапии на динамику показателей функции внешнего дыхания у больных с мультирезистентным туберкулезом легких / П.И. Потейко, А.М. Коробов, Л.Д. Тондий // Фотобиология та фотомедицина. – 2007. – №1,2 – С. 54–57.

198. Потейко П.И. Гематологический показатель интоксикации как критерий выраженности эндогенной интоксикации и эффективности магнитолазерной терапии у больных с легочной патологией / П.И. Потейко, А.М.Коробов // Материалы XXIV Международной научно-практической конференции «Применение лазеров в медицине и биологии», Ялта, 5–8 октября 2005 г. – Харьков: НПМБК «Лазер и здоровье», 2005. – С. 92.

199. Потейко П.И. Эффективность магнитолазерной терапии в комплексном лечении больных туберкулезом легких в сочетании с ВИЧ/СПИДом / П.И. Потейко, А.М. Коробов, В.А. Ефимов // Материалы XXIV Международной научно-практической конференции «Применение лазеров в медицине и биологии», Ялта, 5–8 октября 2005 г. – Харьков: НПМБК «Лазер и здоровье», 2005. – С. 46–47.

200. Потейко П.И. Эффективность магнитолазерной терапии в комплексном лечении больных с деструктивным полирезистентным туберкулезом легких / П.И. Потейко, А.М. Коробов // Материалы XXIII Международной научно-практической конференции «Применение лазеров в медицине и биологии», Николаев, 25–28 мая 2005 г. – Харьков: НПМБК «Лазер и здоровье», 2005. – С. 49–50.

201. Потейко П.И. Эффективность магнитолазерной терапии у больных туберкулезом легких по данным акупунктурной диагностики / П.И. Потейко, А.М. Коробов, В.А. Коробов // Материалы XXVII Международной научно-практической конференции «Применение лазеров в медицине и биологии», Харьков, 18–21 апреля 2007 г. – Харьков: НПМБК «Лазер и Здоровье», 2007 г. – С. 53–54.

202. Приезжев А.В. Лазерная диагностика в биологии и медицине / А.В. Приезжев, В.В. Тучин, Л.П. Шубочкин. – М.: Наука, 1989. – 240 с.

203. Прикладная лазерная медицина. Учебное и справочное пособие / Под ред. Х.-П. Берлиена, Г.Й. Мюллера. Перевод под ред. Н.И. Коротеева, О.С. Медведева. – М.: Интерэксперт, 1997. – 345 с.

204. Применение аппарата фотонный зонд Коробова «Барва - ГПУ» в медицинской практике: Методические рекомендации для специалистов гинекологов, урологов, проктологов / А.М. Коробов, А.Л. Черняев, Е.А. Черняева, В.А. Коробов. – Харьков: НПМБК «Лазер и здоровье», 2002. – 10 с.

205. Применение аппаратов фотонная матрица Коробова «Барва-Флекс» в практической медицине: Подборка методических материалов / Под ред. А.М. Коробова, Л.Д. Тондия. — Харьков: НПМБК «Лазер и здоровье», 2004. — 27 с.

206. Радионов В.Г. Применение фото- и озонотерапии в комплексном лечении больных угревой болезнью / В.Г. Радионов, В.Ю. Журавлева, Д.В. Радионов, Я.Л. Звагольская // Материалы XXX Международной научно-практической конференции «Применение лазеров в медицине и биологии», Ялта, 8-11 октября 2008 г. — Ялта: НПМБК «Лазер и Здоровье», 2008 г. — С. 54–56.

207. Рогаткин Д.А. Неинвазивная оптическая диагностика в практике клинических научных исследований «Моники» / Д.А. Рогаткин, Л.Г. Лапаева, П.Ю. Поляков и др. // Лазерная медицина. — 2004. — т. 8, вып. 3. — С. 181–182.

208. Русанов К.В. Фотодинамическая терапия опухолей // Мед. вести. — 1998. — № 3. — С. 24–26.

209. Симонова Л.И. Антимикробная активность монохроматического излучения светодиодов в широком диапазоне длин волн с фотосенсибилизатором демигином / Л.И. Симонова, Н.И. Скляр, С.Н. Пушкарь, А.М. Коробов, Г.В. Пономарев // Матеріали XXXXII Міжнародної науково-практичної конференції «Застосування лазерів у медицині та біології», Яремче, 11–13 грудня 2014р. — Харків: Ви-во ХНУ імені В. Н. Каразіна, 2014р. — С. 141–142.

210. Симонова Л.И. Влияние монохроматического оптического излучения на состояние системы гемостаза у больных раком молочной железы в процессе лучевой терапии / Л.И. Симонова, Л.В. Белогурова, В.З. Гертман, С.Н. Пушкарь // Материалы XXXV Международной научно-практической конференции «Применение лазеров в медицине и биологии», Харьков, 25–28 мая 2011 г. — Харьков: ХНУ имени В. Н. Каразина, 2011 г. — С. 113–115.

211. Симонова Л.И. Возможности использования матриц Коробова «Барва-Флекс» для профилактики развития лучевых повреждений кожи (экспериментальное исследование) / Л.И. Симонова, Л.В. Белогурова, В.З. Гертман // Материалы XXXIV Международной научно-практической конференции «Применение лазеров в медицине и биологии», Судак, 6–9 октября 2010 г. — Судак: ХНУ имени В. Н. Каразина, 2010 г. — С. 173–174.

212. Симонова Л.И. Опыт применения фототерапии для профилактики и лечения ранних лучевых реакций кожи при лучевой терапии / Л.И. Симонова, Г.В. Кулинич, В.З. Гертман и др. // Материалы XXXIV Международной научно-практической конференции «Применение лазеров в медицине и биологии», Судак, 6–9 октября 2010 г. — Судак: ХНУ имени В. Н. Каразина, 2010 г. — С. 44–45.

213. Симонова Л.И. Эффективность применения матриц Коробова «Барва-Флекс» для профилактики местных лучевых повреждений / Л.И. Симонова, В.З. Гертман, Л.В. Белогурова // Материалы XXXI Международной научно-практической конференции «Применение лазеров в медицине и биологии», Харьков, 20–23 мая 2009 г. — Харьков: НПМБК «Лазер и Здоровье», 2009 г. — С. 110–112.

214. Симонова-Пушкарь Л.И. Влияние фотомагнитной терапии на содержание гидроксипролина в сыворотке крови больных раком молочной железы с радиоиндуцированными повреждениями кожи / Л.И. Симонова-Пушкарь, В.З. Гертман, Л.В. Забобонина // Материалы XXXIX Международной научно-практической



конференції «Применение лазеров в медицине и биологии», Харьков, 22–24 мая 2013 г. — Харьков: ХНУ имени В. Н. Каразина, 2013 г. — С. 14–15.

215. Симонова-Пушкар Л.И. Гликозаминогликаны и гемостаз у больных раком молочной железы при фотомангнитной терапии радиондуцированных повреждений кожи / Л.И. Симонова-Пушкар, Л.В. Белогурова, В.З. Гертман // Материалы XXXX Международной научно-практической конференции «Применение лазеров в медицине и биологии», Ялта, 2–5 октября 2013 г. — Ялта: ХНУ имени В. Н. Каразина, 2013 г. — С. 93–95.

216. Симонова-Пушкар Л.И. Перспективы фотомангнитной терапии для профилактики и лечения лучевых реакций кожи при лучевой терапии рака молочной железы / Л.И. Симонова-Пушкар, В.З. Гертман, Л.В. Белогурова, Г.В. Кулинич // Материалы XXXVII Международной научно-практической конференции «Применение лазеров в медицине и биологии», Хельсинки, 24–29 августа 2012 г. — Хельсинки: ХНУ имени В. Н. Каразина, 2012 г. — С. 59–60.

217. Симонова-Пушкар Л.И. Фотомангнитная терапия — перспективный метод профилактики и лечения поздних лучевых фиброзов кожи (экспериментальное исследование) / Л.И. Симонова-Пушкар, Л.В. Белогурова, В.З. Гертман // Материалы XXXXI Международной научно-практической конференции «Применение лазеров в медицине и биологии», Харьков, 28–31 мая 2014 г. — Харьков: ХНУ имени В. Н. Каразина, 2014 г. — С. 35–37.

218. Сияжков В.С. Голографическая интерферометрия и когерентное световое излучение в физиологических исследованиях: Автореф. дис. докт. биол. наук — М., 1988. — 32 с.

219. Симонова-Пушкар Л.И. Вплив локальної фотомангнітної терапії на деякі показники периферичної крові у щурів з місцевими променевими ушкодженнями шкіри / Л.И. Симонова-Пушкар, Л.В. Білогурова, В.З. Гертман // Материалы XXXIX Международной научно-практической конференции «Применение лазеров в медицине и биологии», Харьков, 22–24 мая 2013 г. — Харьков: ХНУ имени В. Н. Каразина, 2013 г. — С. 130–132.

220. Сливка Р.М. Транскутанна лазерна секвестротрісія в лікуванні хронічних післятравматичних остеоітелітів довгих трубчатих кісток нижніх кінцівок / Сливка Р.М., Пантьо В.І., Шимон В.М., та ін. // Матеріали XXXIII Міжнародної науково-практичної конференції «Застосування лазерів у медицині та біології», Ужгород, 15–17 квітня 2010 р. — Ужгород: НВМБК «Лазер і Здоров'я», 2010. — С. 91–93.

221. Сокол Е.И. Новые возможности фототерапевтических аппаратов корпорации «Лазер и Здоровье» / Е.И. Соколов, А.В. Кипенский, Е.И. Король и др. // Материалы XXIII Международной научно-практической конференции «Применение лазеров в медицине и биологии», Николаев, 25–28 мая 2005 г. — Харьков: НПМБК «Лазер и здоровье», 2005. — С. 127–132.

222. Соколова В.А. Використання лазерної терапії в гінекологічній практиці / В.А. Соколова, Л.П. Оксенюк // Материалы XXIV Международной научно-практической конференции «Применение лазеров в медицине и биологии», Ялта, 5–8 октября 2005 г. — Харьков: НПМБК «Лазер и здоровье», 2005. — С. 54.

223. Соловьева С.А. Сравнительная оценка лечения больных хроническим гингивитом различными антисептиками и фотомодифицированной водой // Материалы

XXXV Международной научно-практической конференции «Применение лазеров в медицине и биологии», Харьков, 25–28 мая 2011 г. – Харьков: ХНУ имени В. Н. Каразина, 2011 г. – С. 238–239.

224. Сосін І.К. Про ефективність використання фотонних матриць Коробова А. – Коробова В. серії «Барва» в наркології / І.К. Сосін, Ю.Ф. Чуев, А.М. Коробов, В.А. Коробов // Матеріали XXXXI Международной научно-практической конференции «Применение лазеров в медицине и биологии», Харьков, 28–31 мая 2014 г. – Харьков: ХНУ имени В. Н. Каразина, 2014 г. – С. 116–118.

225. Странадко Е.Ф. Основные механизмы фотодинамической терапии (обзор литературы) // Фотобиология та фотомедицина. – 1999. – № 1. – С. 36–43.

226. Странадко Е.Ф. Современное состояние проблемы фотодинамической терапии, возможности и перспективы // The 1-st International Congress «Laser & Health-97», November 11–16, 1997, Limassol, Cyprus. – М.: ТОО «Фирма»Техника», 1997. – С. 120–124.

227. Странадко Е.Ф. Фотодинамическая терапия злокачественных опухолей. В кн. Квантово-биологическая теория: Монография / Е.Ф. Странадко, В.В. Бойко, А.М. Коробов и др. Под общей ред. В.В.Бойко и М.О. Красноголовца. – Харьков: Факт. 2003. – С. 712–739.

228. Стрижельчик Н.Г. Дослідження модифікуючих властивостей зеленого світла за показниками плодючості *drosophila melanogaster* // Матеріали XXXVIII Международной научно-практической конференции «Применение лазеров в медицине и биологии», Ялта, 3–6 октября 2012 г. – Ялта: ХНУ имени В. Н. Каразина, 2012 г. – С. 124–125.

229. Стрижельчик Н.Г. Оценка модифицирующих свойств желтого света на *drosophila melanogaster* // Матеріали XXXVII Международной научно-практической конференции «Применение лазеров в медицине и биологии», Хельсинки, 24–29 августа 2012 г. – Хельсинки: ХНУ имени В. Н. Каразина, 2012 г. – С. 119–120.

230. Стрижельчик Н.Г. Оцінка на *drosophila melanogaster* потенційних модифікуючих властивостей червоного світла в умовах хімічно індукованного мутагенезу // Матеріали XXXXI Международной научно-практической конференции «Применение лазеров в медицине и биологии», Харьков, 28–31 мая 2014 г. – Харьков: ХНУ имени В. Н. Каразина, 2014 г. – С. 39–40.

231. Товстолыткина О.Г. Роль квантовых факторов при санации больных острым холециститом в отдаленном послеоперационном периоде / О.Г. Товстолыткина, Г.Е. Товстолыткин // Матеріали XXI Международной научно-практической конференции «Применение лазеров в медицине и биологии», Одесса, 26–29 мая 2004 г. – Одесса: НПМБК «Лазер и Здоровье», 2004 г. – С. 60–62.

232. Тондий А.А. О свето-бишофитолечении эрозии шейки матки // Матеріали XXXII Международной научно-практической конференции «Применение лазеров в медицине и биологии», Гурзуф, 7–10 октября 2009 г. – Харьков: НПМБК «Лазер и Здоровье», 2009 г. – С. 46–47.

233. Тондий Л.Д. Использование электромагнитного излучения красного диапазона в комплексной реабилитации больных инфарктом миокарда / Л.Д. Тондий, Т.А. Лесная, В.А. Журавлев и др. // Матеріали XXVII Международной научно-прак-

тической конференции «Применение лазеров в медицине и биологии», Харьков, 18–21 апреля 2007 г. — Харьков: НПМБК «Лазер и Здоровье», 2007 г. — С. 66–67.

234. Тондий Л.Д. Применение фотонных матриц «Барва-Флекс/ЗИК» в комплексной реабилитации больных инфарктом миокарда / Л.Д. Тондий, Т.А. Лесная, В.А. Журавлев и др. // Материалы XXVII Международной научно-практической конференции «Применение лазеров в медицине и биологии», Харьков, 18–21 апреля 2007 г. — Харьков: НПМБК «Лазер и Здоровье», 2007 г. — С. 64–65.

235. Тондий Л.Д. Еще раз об использовании возможностей светолечения в условиях семейной медицины / Л.Д. Тондий, А.М. Коробов // Материалы XXIV Международной научно-практической конференции «Применение лазеров в медицине и биологии», Ялта, 5–8 октября 2005 г. — Харьков: НПМБК «Лазер и здоровье», 2005. — С. 61–62.

236. Тондий Л.Д. Использование фотонной матрицы Коробова «Барва-Флекс/К» для стимуляции физиологических мер защиты организма / Л.Д. Тондий, А.М. Коробов // Материалы XVI Международной научно-практической конференции «Применение лазеров в медицине и биологии», Феодосия, 25–28 сентября 2001 г. — Харьков: НПМБК «Лазер и здоровье», 2001. — С. 28–29.

237. Тондий Л.Д. Использование фотонных матриц Коробова «Барва-Флекс» в лечении хронического болевого синдрома у больных вертебральным остеохондрозом. Л.Д. Тондий, И.В. Кас, О.Л. Тондий // Материалы XXI Международной научно-практической конференции «Применение лазеров в медицине и биологии», Одесса, 26–29 мая 2004 г. — Харьков: НПМБК «Лазер и здоровье», 2004. — С. 62–63.

238. Тондий Л.Д. Колортерапия в санаторном лечении людей пожилого и старческого возраста / Л.Д. Тондий, В.А. Журавлев, И.Н. Стуканев // Материалы XXXX Международной научно-практической конференции «Применение лазеров в медицине и биологии», Ялта, 2–5 октября 2013 г. — Ялта: ХНУ имени В. Н. Каразина, 2013 г. — С. 102–103.

239. Тондий Л.Д. Новые методики дифференцированного использования фотонно-магнитных матриц Коробова А. — Коробова В. серии «Барва» для фотофореза и фотоманитофореза / Л.Д. Тондий, А.М. Коробов, Е.И. Замятина // Материалы XXXXI Международной научно-практической конференции «Применение лазеров в медицине и биологии», Харьков, 28–31 мая 2014 г. — Харьков: ХНУ имени В. Н. Каразина, 2014 г. — С. 113–114.

240. Тондий Л.Д. Опыт использования фотонных матриц Коробова «Барва-Флекс» для нормализации артериального давления / Л.Д. Тондий, Т.А. Лесная, В.А. Журавлев и др. // Материалы XXVI Международной научно-практической конференции «Применение лазеров в медицине и биологии», Ялта, 11–14 октября 2006 г. — Харьков: НПМБК «Лазер и здоровье», 2006. — С. 37–38.

241. Тондий Л.Д. От истоков колоротерапии до настоящего времени. // Материалы XXII Международной научно-практической конференции «Применение лазеров в медицине и биологии», Ялта, 12–16 октября 2004 г. — Харьков: НПМБК «Лазер и здоровье», 2004. — С. 8–10.

242. Тондий Л.Д. Роль фототерапии в реабилитации постинфарктных больных / Л.Д. Тондий, Т.А. Лесная, В.А. Журавлев и др. // Материалы XXVIII Международной

научно-практической конференции «Применение лазеров в медицине и биологии», Ялта, 21–24 октября 2007 г. – Харьков: НПМБК «Лазер и здоровье», 2007. – С. 53–55.

243. Тондй Л.Д. Хромотерапия: возможности и перспективы / Л.Д. Тондй, А.М. Коробов, О.Н. Роздильская и др. // Материалы юбилейной XX Международной научно-практической конференции «Применение лазеров в медицине и биологии», Ялта, 8–11 октября 2003 г. – Харьков: НПМБК «Лазер и здоровье», 2003. – С. 78–79.

244. Тондй О.Л. Использование красного света в комплексном лечении хронического болевого синдрома / О.Л. Тондй, А.А. Тондй // Материалы юбилейной XIX Международной научно-практической конференции «Применение лазеров в медицине и биологии», Одесса, 25–28 мая 2003 г. – Харьков: НПМБК «Лазер и здоровье», 2003. – С. 45–46.

245. Тондй Л.Д. Використання світла в комплексі з фітопідтримками для профілактики гострих респіраторних захворювань / Л.Д. Тондй О.О. Махотіна // Материалы XXXIV Международной научно-практической конференции «Применение лазеров в медицине и биологии», Судак, 6–9 октября 2010 г. – Судак: ХНУ имени В. Н. Каразина, 2010 г. – С. 106–107.

246. Тубольцев А.Н. Изменения электро- и реоэнцефалических показателей под воздействием матрицы «Барва-Флекс» у больных артериальной гипертонией I стадии / А.Н. Тубольцев, Е.С. Некрасова, И.Д. Ладная // Материалы XXII Международной научно-практической конференции «Применение лазеров в медицине и биологии», Ялта, 12–16 октября 2004 г. – Харьков: НПМБК «Лазер и здоровье», 2004. – С. 85–88.

247. Тубольцев А.Н. Лазеротерапия дисциркуляторной энцефалопатии у больных сахарным диабетом второго типа / А.Н. Тубольцев, Е.С. Некрасова, И.Д. Ладная, С.П. Олейникова // Материалы XXIX Международной научно-практической конференции «Применение лазеров в медицине и биологии», Харьков, 21–24 мая 2008 г. – Харьков: НПМБК «Лазер и Здоровье», 2008 г. – С. 112–113.

248. Тубольцев А.Н. Сочетанная рефлексотерапия (акупунктура, лазеротерапия) в комплексном лечении неврологических осложнений у больных с грыжами межпозвоноковых дисков пояснично-крестцовой локализации / А.Н. Тубольцев, Е.С. Некрасова, И.Д. Ладная // Материалы XXV Международной научно-практической конференции «Применение лазеров в медицине и биологии», Луцк, 24–28 мая 2006 г. – Харьков: НПМБК «Лазер и здоровье», 2006. – С. 56–57.

249. Улащик В.С. Общая физиотерапия. / В.С. Улащик, Лукомский И.В. – Минск: Интерпрессервис; Книжный Дом, 2003. – 512 с.

250. Усенко В.В. Использование комбинированной лазерной терапии в лечении гингивитов у детей / В.В. Усенко, В.В. Тищенко, Л.Д. Пеньковская и др. // Материалы XXXI Международной научно-практической конференции «Применение лазеров в медицине и биологии», Харьков, 20–23 мая 2009 г. – Харьков: НПМБК «Лазер и Здоровье», 2009 г. – С. 85–86.

251. Усенко В.В. Лазерная терапия в системе лечения корневых каналов зубов / В.В. Усенко, Г.И. Максимова, Л.Д. Пеньковская и др. // Материалы XXXIX Международной научно-практической конференции «Применение лазеров в медицине и

биологии», Харьков, 22–24 мая 2013 г. — Харьков: ХНУ имени В. Н. Каразина, 2013 г. — С. 184–185.

252. Усенко В.В. Опыт применения лазерной терапии при повышенной чувствительности зубов / В.В. Усенко, О.В. Светличная, Г.И. Максимова и др. // Материалы XXXVIII Международной научно-практической конференции «Применение лазеров в медицине и биологии», Ялта, 3–6 октября 2012 г. — Ялта: ХНУ имени В. Н. Каразина, 2012 г. — С. 76–77.

253. Федоров С.Н. Фототерапия и фотомагнитотерапия в гериатрической клинике / С.Н. Федоров, А.М. Коробов, Т.В. Джужа // Материалы XXXX Международной научно-практической конференции «Применение лазеров в медицине и биологии», Ялта, 2–5 октября 2013 г. — Ялта: ХНУ имени В. Н. Каразина, 2013 г. — С. 104–108.

254. Физический энциклопедический словарь. — М.: Изд. «Советская энциклопедия», 1984. — 943 с.

255. Фотодинамическая терапия злокачественных новообразований. Материалы Второго Всероссийского симпозиума с международным участием, Москва, 15–16 апреля, 1997. — 158 с.

256. Хашимов Ф.Ф. Заживление экспериментальных ран при воздействии светодиодного излучения аппарата «Барва-Флекс/ЗИК» / Ф.Ф. Хашимов, А.Х. Бутаяев, И.М. Байбеков и др. // Материалы XXXX Международной научно-практической конференции «Применение лазеров в медицине и биологии», Ялта, 2–5 октября 2013 г. — Ялта: ХНУ имени В. Н. Каразина, 2013 г. — С. 164–165.

257. Циганенко А.Я. Вплив протимікробних препаратів та інфрачервоного лазерного випромювання на мікробний консорціум й імунний стан у жінок з вагінітами / А.Я. Циганенко, О.О. Паламарчук, М.М. Мішина та ін. // Матеріали XXXIII Міжнародної науково-практичної конференції «Застосування лазерів у медицині та біології», Ужгород, 15–17 квітня 2010 р. — Ужгород: НВМБК «Лазер і Здоров'я», 2010. — С. 97–98.

258. Циганенко А.Я. Неспецифічна резистентність при комбінованій терапії гострого сальпінгофорит протимікробними засобами й лазерним опроміненням / А.Я. Циганенко, М.М. Мішина, О.О. Паламарчук та ін. // Материалы XXXII Международной научно-практической конференции «Применение лазеров в медицине и биологии», Гурзуф, 7–10 октября 2009 г. — Харьков: НПМБК «Лазер и Здоровье», 2009 г. — С. 70–71.

259. Цыганенко А.Я. Результаты применения лазеротерапии у больных дрожжевым кольпитом и цервицитом на фоне хронического сальпингофорита / А.Я. Цыганенко, О.А. Паламарчук, М.М. Мишина и др. // Материалы XXVIII Международной научно-практической конференции «Применение лазеров в медицине и биологии», Ялта, 21–24 октября 2007 г. — Харьков: НПМБК «Лазер и здоровье», 2007. — С. 39–40.

260. Чепурная Л.Ф. Применение хромотерапии в комплексном санаторно-курортном лечении больных детским церебральным параличом. Л.Ф. Чепурная, Поберская В.А. // Материалы XXII Международной научно-практической конференции «Применение лазеров в медицине и биологии», Ялта, 12–16 октября 2004 г. — Харьков: НПМБК «Лазер и здоровье», 2004. — С. 90–91.

261. Чепурная Л.Ф. Хромотерапия в психокоррекции детей, пострадавших в результате чрезвычайных ситуаций / Л.Ф. Чепурная, Т.Ф. Голубова, А.В. Курганова //

Материалы XXII Международной научно-практической конференции «Применение лазеров в медицине и биологии», Ялта, 12–16 октября 2004 г. – Харьков: НПМБК «Лазер и здоровье», 2004. – С. 89–90.

262. Черняева Е.А. Опыт применения лазерной биорезонансной терапии в лечении спаечной болезни у девушек-подростков и женщин, страдающих воспалительными заболеваниями гениталий / Е.А. Черняева, О.Л. Багликов, А.Л. Черняев // Материалы XXII Международной научно-практической конференции «Применение лазеров в медицине и биологии», Ялта, 12–16 октября 2004 г. – Харьков: НПМБК «Лазер и здоровье», 2004. – С. 91–92.

263. Черняева Е.А. Опыт применения синего света в комплексном лечении заболеваний внутренних органов / Е.А. Черняева, О.Л. Багликов, А.Л. Черняев // Материалы юбилейной XX Международной научно-практической конференции «Применение лазеров в медицине и биологии», Ялта, 8–11 октября 2003 г. – Харьков: НПМБК «Лазер и здоровье», 2003. – С. 81–82.

264. Черняева Е.А. Применение фотонного зонда Коробова «Барва-ГПУ» для лечения женщин, страдающих хроническим сальпингоофоритом // Материалы XIX Международной научно-практической конференции «Применение лазеров в медицине и биологии», Одесса, 25–28 мая 2003 г. – Харьков: НПМБК «Лазер и здоровье», 2003. – С. 48.

265. Черняева Е.А. Эффективность лечения гипоплазии матки фотонной матрицей Коробова / Е.А. Черняева, А.М. Коробов, В.А. Коробов // Материалы XVIII Международной научно-практической конференции «Применение лазеров в медицине и биологии», Ялта, 22–25 октября 2002 г. – Харьков: НПМБК «Лазер и здоровье», 2002. – С. 46–47.

266. Чубинский С.М. Лучи солнца и действие их на организм человека. – М.: Медгиз, 1959. – 215 с.

267. Чуев Ю.Ф. Опыт применения фотонных технологий в комплексных программах реабилитации наркологических больных / Ю.Ф. Чуев, А.М. Коробов, И.К. Сосин // Материалы XXXV Международной научно-практической конференции «Применение лазеров в медицине и биологии», Харьков, 25–28 мая 2011 г. – Харьков: ХНУ имени В. Н. Каразина, 2011 г. – С. 138–139.

268. Чухраев Н.В. О действии низкоинтенсивного электромагнитного излучения видимого диапазона спектра и магнитного поля на восстановление поврежденных периферических нервов экспериментальных животных / Н.В. Чухраев, А.М. Коробов, Н.Ф. Посохов, О.В. Горбунов // Материалы XXXXI Международной научно-практической конференции «Применение лазеров в медицине и биологии», Харьков, 28–31 мая 2014 г. – Харьков: Из-во ХНУ имени В.Н. Каразина, 2014 г. – С. 45–48.

269. Шахова Н.М. Клинико-экспериментальное обоснование применения оптической когерентной томографии в медицинской практике / Н.М. Шахова, В.М. Геликонов, Г.В. Геликонов и др. // Лазерная медицина. – 2004. – т. 8, вып. 3. – С. 183–184.

270. Шевченко В.Л. Современная концепция построения лазерных терапевтических аппаратов // Фотобиология и фотомедицина. Международный научно-практический журнал. – 1999. – Т. II, № 1. – С. 90–96.

271. Шкляр С.П. Сочетанное воздействие лазеро- и фитотерапии у больных с дискуляторной энцефалопатией / С.П. Шкляр, Е.С. Некрасова, И.Л. Вихтинская, Н.А. Некрасова // Матеріали XXXIII Міжнародної науково-практичної конференції «Застосування лазерів у медицині та біології», Ужгород, 15–17 квітня 2010 р. – Ужгород: НВМБК «Лазер і Здоров'я», 2010. – С. 107–108.

272. Щербачька О.О. Эффективность использования фотонных матриц Коробова «Барва-Флекс/ЖИК» при коррекции гиперліпідемічних станів // Материалы XXVIII Международной научно-практической конференции «Применение лазеров в медицине и биологии», Ялта, 21–24 октября 2007 г. – Харьков: НПМБК «Лазер и здоровье», 2007. – С. 42–43.

273. Ягунов С.А. Сфера применения местных электросветовых ванн («фениксов») при заболеваниях женской половой сферы / С.А. Ягунов, Л.В. Некрасов // Врачебное дело. – 1932. – № 2. – С. 55–66.

274. Якобчук В.П. Сочетанное применение лазеропунктуры и фотонной матрицы Коробова «Барва-Флекс/КИК» в санаторно-курортном лечении больных с бронхолегочной патологией / В.П. Якобчук, А.Н. Борисов. и др. // Материалы XXIII Международной научно-практической конференции «Применение лазеров в медицине и биологии», Николаев, 25–28 мая 2005 г. – Харьков: НПМБК «Лазер и здоровье», 2005. – С. 62–64.

275. Gradil G.I. Study of non-monochromatic infrared and visible radiation effectiveness in the complex treatment of community-acquired pneumonia in infectious disease hospital / G.I. Gradil, V.N. Kozko, T.T. Chorna, N.F. Merkulova, E.I. Mogilenets // Материалы XXXVII Международной научно-практической конференции «Применение лазеров в медицине и биологии», Хельсинки, 24–29 августа 2012 г. – Хельсинки: ХНУ имени В. Н. Каразина, 2012 г. – С. 11.

Науково-популярне видання

**Коробов** Анатолій Михайлович  
**Коробов** Всеволод Анатолійович  
**Лісна** Тетяна Олександрівна

**ФОТОТЕРАПЕВТИЧНІ АПАРАТИ  
КОРОБОВА А. – КОРОБОВА В.  
СЕРІЇ «БАРВА»**

**Технічні характеристики та методичні рекомендації**

Коректор *Т. П. Плахтій*  
Комп'ютерне верстання *О. С. Чистякова*  
Макет обкладинки *О. М. Прокопченко*

Формат 60x84/16. Умов. друк. арк.10,78. Тираж 500 пр. Зам. № 44/15.

Харківський національний університет імені В. Н. Каразіна,  
61022, м. Харків, майдан Свободи, 4,  
Свідоцтво суб'єкта видавничої справи ДК № 3367 від 13.01.09  
Видавництво ХНУ імені В. Н. Каразіна  
Тел. 705-24-32